

## Artigo de Relato de Caso

### Case Report Article

# Rânula mergulhante extensa em paciente pediátrico tratado com micromarsupialização: relato de caso

## Extense plunging ranula in pediatric patient treated with micro-marsupialization: a case report

Kalyne Kelly Negromonte Gonçalves<sup>1</sup>

Marcelo Soares dos Santos<sup>2</sup>

Joana de Ângelis Alves Silva<sup>3</sup>

Andreza Veruska Lira Correia<sup>4</sup>

### **Autor para correspondência:**

Kalyne Kelly Negromonte Gonçalves

Serviço de Cirurgia e Traumatologia Bucomaxilofacial – Hospital da Restauração

Av. Gov. Agamenon Magalhães, s/n. – Derby

CEP 521710-11 – Recife – Pernambuco – Brasil

E-mail: negromonte.kalyne@gmail.com

<sup>1</sup> Programa de Residência em Cirurgia e Traumatologia Bucomaxilofacial, Hospital da Restauração – Recife – Pernambuco – Brasil.

<sup>2</sup> Programa de Residência em Cirurgia e Traumatologia Bucomaxilofacial, Hospital Universitário Oswaldo Cruz – Recife – Pernambuco – Brasil.

<sup>3</sup> Departamento de Odontologia, Universidade de Pernambuco – Recife – Pernambuco – Brasil.

<sup>4</sup> Serviço de Cirurgia e Traumatologia Bucomaxilofacial, Hospital da Restauração – Recife – Pernambuco – Brasil.

**Data de recebimento: 15 fev. 2019. Data de aceite: 2 maio 2019.**

### **Palavras-chave:**

rânula; glândula sublingual; soalho bucal.

### **Resumo**

**Introdução:** O termo *rânula* é usado para descrever um aumento de volume difuso no assoalho da boca causado por um extravasamento mucoso ou um cisto de retenção de muco derivado das principais glândulas salivares sublinguais ou submandibulares. A rânula pode ser simples ou mergulhante, quando a pressão do fluido disseca através do músculo milo-hioideo para o espaço submandibular. **Objetivo:** Relatar um caso de rânula mergulhante extensa em paciente pediátrico tratado por micromarsupialização. **Relato de caso:** Criança do sexo masculino compareceu ao Hospital

da Restauração, Recife (PE), com queixa de tumefação intraoral, submental e submandibular esquerda com evolução de uma semana. Observou-se extenso aumento de volume em região de soalho bucal de cor azulada, textura lisa e com foco central ulcerado. Com base nos aspectos clínicos e imaginológicos e na história da doença, o diagnóstico de rânula mergulhante foi realizado. Optou-se pela técnica de micromarsupialização, sob anestesia local, com utilização de fio reabsorvível à base de poliglactina. Paciente segue em acompanhamento de seis meses, sem sinais de recidiva da lesão. **Conclusão:** Visando a um procedimento mais simples e de baixa morbidade, a micromarsupialização mostra-se uma alternativa de tratamento viável e com bons resultados quando bem indicada, principalmente em crianças.

**Keywords:**

ranula; sublingual gland; mouth floor.

**Abstract**

**Introduction:** The term *ranula* is used to describe a diffuse volume increase in the floor of the mouth caused by a mucosal extravasation or a mucus retention cyst derived from the sublingual or submandibular salivary glands. Ranula may be simple or plunging when the pressure of the fluid dissects through the milo-hyoid muscle into the submandibular space. **Objective:** To report a case of extensive plunging ranula in a pediatric patient treated by micromarsupialization. **Case report:** Male child attended at the Hospital da Restauração, in Recife, Pernambuco, Brazil, with complaint of intraoral, submental and left submandibular swelling with one week evolution. Extensive volume increase was observed in mouth floor, of bluish color, flat texture and with ulcerated central focus. Based on the clinical, imaging, and history of the disease, the diagnosis of plunging ranula was performed. It was decided to perform the micromarsupialization technique, under local anesthesia, using polyglactin-based resorbable thread. Patient is followed up for six months, with no signs of recurrence of the lesion. **Conclusion:** Aiming for a simpler procedure and low morbidity, micromarsupialization is a viable treatment alternative and has good results when well indicated, especially in children.

**Introdução**

Rânula é um termo genérico que representa um pseudocisto retentivo que se desenvolve no assoalho bucal, proveniente de um extravasamento de mucina após um trauma na glândula sublingual ou obstrução dos seus ductos. Geralmente, apresenta-se como um alargamento translúcido, flutuante e em forma de cúpula. Dependendo da profundidade da lesão, esta pode ser muito semelhante ao saco vocal de uma rã, daí a denominação de rânula [11]. As rânulas são classificadas como intraorais ou mergulhantes. A rânula mergulhante ocorre quando a pressão do fluido do muco diseca através de uma perfuração no músculo milo-hioideo para o espaço submandibular [6].

Em termos clínicos, são lesões de base sésil ou pediculada, de consistência firme ou flácida, de superfície lisa e bem delimitadas, medindo na maioria das vezes cerca de 1 centímetro de diâmetro. Usualmente têm evolução lenta e assintomática, embora possam surgir de forma rápida e apresentar períodos de exacerbação e remissão, com sintomatologia dolorosa. Quando localizadas superficialmente, mostram cor azulada pela transparência da rede capilar superficial, e quando mais profundas nos tecidos são de cor semelhante à da mucosa normal. Localizam-se em geral unilateralmente no assoalho bucal. No entanto, se a lesão for de grande volume e se estender profundamente no tecido mole, ela pode cruzar a linha média e atingir o lado oposto, dando a falsa impressão de ser bilateral, causando o deslocamento da língua e dificuldades de deglutição e fonação [7, 14].

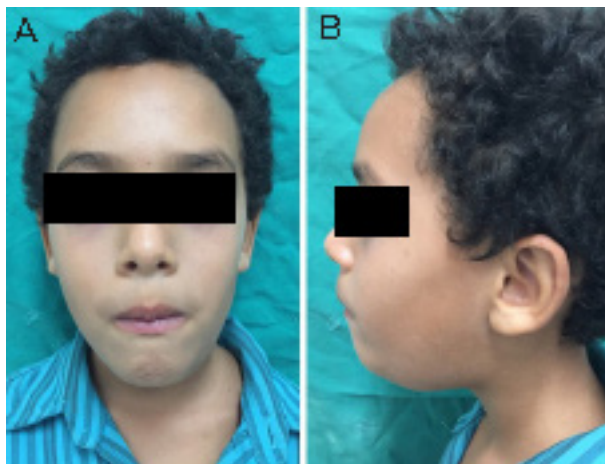A sua etiologia é desconhecida, porém obstruções, trauma e anomalias congênitas são as hipóteses mais relevantes [10]. O diagnóstico é essencialmente clínico, contudo os exames complementares como radiografias, sialografias, tomografia computadorizada, ressonância magnética, citologia aspirativa e ultrassonografia podem ser úteis no diagnóstico [7, 9, 14].

O tratamento das rânulas sempre foi controverso. As modalidades de tratamento variam desde a marsupialização simples até a excisão do pseudocisto, juntamente com a excisão sublingual ou submandibular da glândula [6].

O objetivo deste trabalho foi apresentar um raro caso de rânula mergulhante em paciente pediátrico, bem como discutir a literatura pertinente sobre o tema.

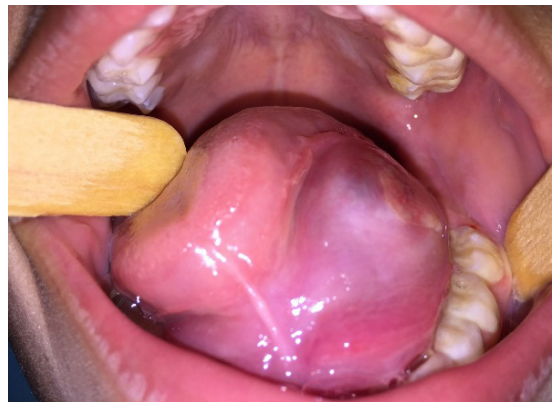
## Relato de caso

Paciente de sexo masculino, 7 anos de idade, melanoderma, compareceu ao serviço de cirurgia e traumatologia bucomaxilofacial do Hospital da Restauração, em Recife (PE), acompanhado de sua genitora, com queixa de aumento de volume extenso em região intraoral, submental e submandibular esquerda havia aproximadamente uma semana. À anamnese, a genitora relatou que o paciente não possuía hábitos nem alergias. A história médica e familiar não revelou alteração digna de nota. Ao exame físico extraoral, o paciente apresentava aumento de volume em região submental e submandibular esquerdo, flutuante à palpação, sem sintomatologia dolorosa associada. Incompetência labial também estava presente (figura 1).

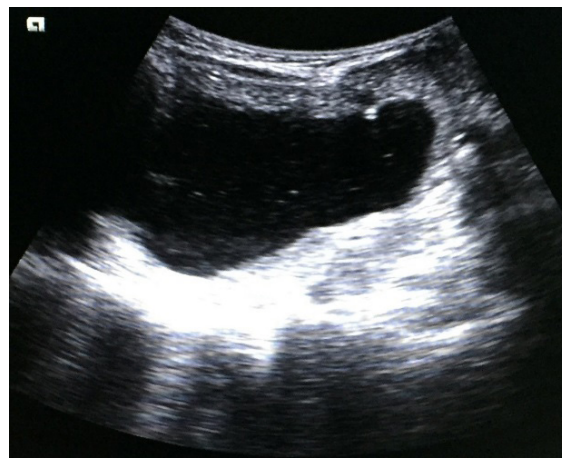

**Figura 1** - Aspecto extraoral do paciente, com presença de tumefação submentoniana e submandibular esquerda. Observar selamento forçado dos lábios

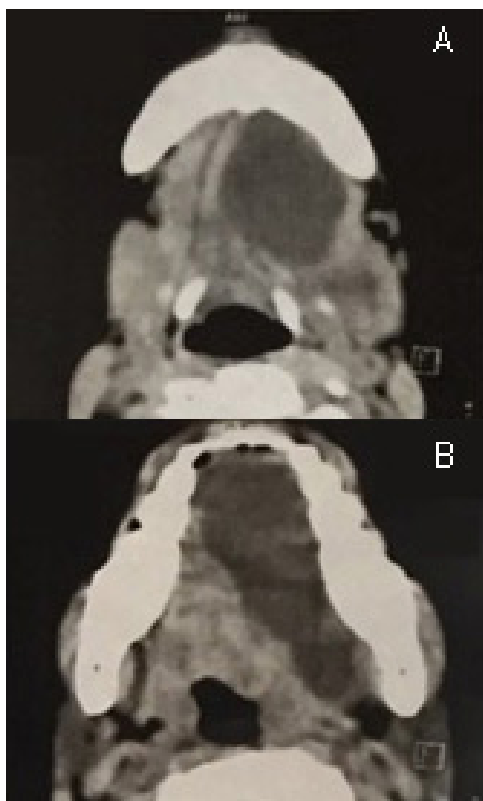Ao exame intraoral, constatou-se extenso aumento de volume em região de soalho bucal, de coloração azulada, translúcida, de textura lisa e com foco central ulcerado, que causava elevação e desvio da língua para o lado sadio (figura 2). A criança foi direcionada ao serviço de ultrassonografia do hospital, que confirmou a presença de material compatível com saliva (figura 3). Exame tomográfico de tecido mole revelou acúmulo de material hipodenso, extenso, bem delimitado, estendendo-se do espaço sublingual até a região submandibular direita, com lateralização da via aérea superior para o lado não afetado (figura 4).



**Figura 2** - Aspecto intraoral da lesão com severa elevação da base da língua, que desvia para o lado não afetado



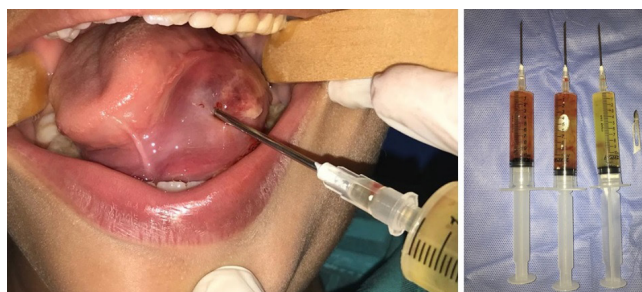**Figura 3** - Ultrassonografia da lesão revelando formação cística de contornos definidos, porém irregulares, de origem em região sublingual



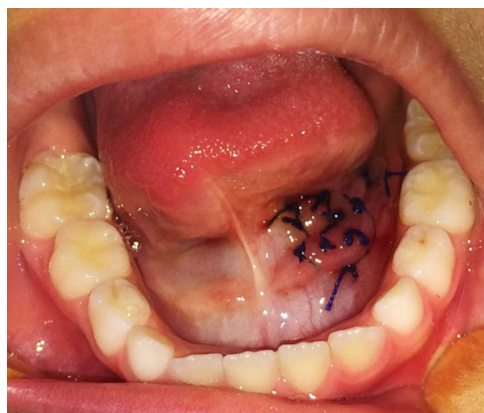**Figura 4** - (A e B) Aspecto tomográfico da lesão. Nota-se imagem hipodensa, compatível com conteúdo salivar, em região sublingual, que se estende para o espaço submandibular esquerdo. Observar desvio de via aérea superior

Com base nos aspectos clínicos, na história atual da doença e nos exames solicitados, chegou-se ao diagnóstico final de rânula mergulhante. O paciente foi submetido à drenagem por meio de punção aspirativa da tumefação intraoral, a fim de diminuir a pressão do fluido intralesional sobre a sua via aérea, com coleta de 30 ml de material de coloração levemente amarelada, compatível com material mucoseroso (figura 5). Essa manobra permitiu regressão significativa da lesão. Quatro dias após a punção inicial, foi realizada a técnica de micromarsupialização, sob anestesia local e fio reabsorvível à base de poliglactina 910 (Vicryl®) (figura 6).

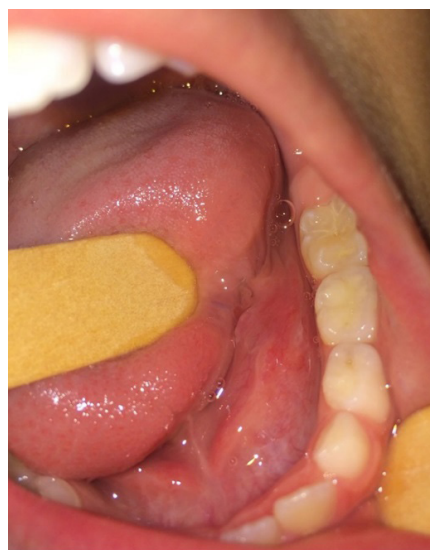O paciente segue em acompanhamento ambulatorial de seis meses, sem sinal de recidivas da lesão (figura 7).



**Figura 5** - (A) Punção aspirativa para drenagem do fluido intralesional; (B) coleta de aproximadamente 30 ml



**Figura 6** - Micromarsupialização



**Figura 7** - Com 30 dias de pós-operatório, demonstrando resolução total da rânula

## Discussão

A rânula mergulhante é uma lesão rara e ocorre quando o extravasamento de mucina dissecar o músculo milo-hioideo, produzindo tumefação cervical. Sendo assim, pode haver ou não aumento de volume no assoalho da boca [10]. No caso em questão o paciente apresentava, além da tumefação cervical, um grande aumento de volume no assoalho bucal, o que levava ao desvio lateral da língua.

A prevalência de rânula é em torno de 0,2 caso a cada 1.000 indivíduos, correspondendo a 6% dos cistos intraorais das glândulas salivares [12]. Ocorre comumente em adultos jovens entre a segunda e a terceira década, no entanto o tipo mergulhante é mais frequente na terceira década [6, 12]. O gênero feminino é discretamente mais acometido, com ligeira predileção de cerca de 1,3:1 (feminino:masculino) [5, 12]. Neste artigo, o paciente acometido é do sexo masculino e tem 7 anos, contrapondo-se ao que se encontra na literatura, o que torna a sua ocorrência ainda mais rara.

O diagnóstico da rânula é preponderantemente clínico, e estudos de imagem são feitos sobretudo para se conhecer a extensão do aumento de volume antes da cirurgia ou quando o diagnóstico é incerto [1]. Atenção especial deve ser direcionada à variante mergulhante, pois há muitas lesões benignas e malignas que têm a mesma aparência durante o exame físico. De maneira particular, as lesões neoplásicas e inflamatórias das glândulas submandibulares e sublinguais, dos linfonodos, granulomatosas, vasculares, nervosas ou do tecido adiposo, cistos dos ductos branquial ou tireoglossos, cistos dermóides e epidermóides, higroma cístico e laringocele podem aparecer como massa palpável macia da região sublingual e submandibular, dificultando o diagnóstico. Não existem testes específicos para o diagnóstico de rânulas cervicais. O diagnóstico diferencial deve basear-se na história da lesão que se apresenta como uma lesão cística flutuante, aumentando gradualmente de tamanho [14].

A tomografia computadorizada e, de forma específica, a presença do “sinal da cauda” são patognomônicas. Essa cauda deve-se à extensão por trás do músculo milo-hioideo e confirma que a rânula é derivada da glândula sublingual, sendo especialmente útil no diagnóstico diferencial de rânula cervical. A citologia aspirativa mostra

mucina com mucinóforos, e a análise bioquímica, aumento no conteúdo de amilase e proteína. Ou seja, diagnóstico da origem salivar [1].

A ultrassonografia demonstrou ser bem-sucedida na avaliação de lesões císticas da região submandibular em pessoas jovens, com particular utilidade para a rânula mergulhante, sendo um exame não invasivo e sem custo biológico conhecido. O estado do músculo milo-hioideo também pode ser estabelecido por tal exame. Essa técnica também diferencia as rânulas que mergulharam atrás da borda posterior do milo-hioideo no espaço submandibular e a rânula menos comum que herniou por um defeito do músculo milo-hioideo no espaço submentoniano. O uso do ultrassom é suficiente para investigar essas lesões, sendo o exame mais recomendado [12]. No caso em questão, apesar de o paciente já ter passado por detalhada avaliação clínica e ultrassonográfica, optou-se pela complementação do diagnóstico com tomografias computadorizadas de feixe cônico, com o objetivo de delimitar a extensão da lesão.

Várias modalidades de técnicas foram descritas para o tratamento das rânulas, incluindo marsupialização, marsupialização com tamponamento, ablação a laser, excisão do lúmen e excisão da glândula sublingual, gerando indecisão quanto à melhor opção [1, 9]. Embora a marsupialização tenha sido uma escolha popular de tratamento [1], a excisão da glândula sublingual foi aceita como uma forma eficaz de terapia para as rânulas, visto que a marsupialização sem excisão da glândula sublingual pode resultar em taxas de recorrência de cerca de 50% [2]. Portanto, muitos pesquisadores recomendam a excisão do lúmen juntamente com a glândula sublingual, para evitar a recorrência da lesão [4].

No entanto muitos cirurgiões bucomaxilofaciais ainda optam por usar a técnica da marsupialização, apesar da maior taxa de recorrência. Isso se deve à preocupação com estruturas próximas durante a dissecação e excisão da glândula sublingual. Uma vez que a glândula sublingual está localizada entre o ducto submandibular e o nervo lingual, a dissecação cuidadosa é necessária, para proteger as estruturas adjacentes [9].

Em 1995, Morton e Bartley [8] criaram a técnica da micromarsupialização, com a colocação de um fio de seda suturando a cúpula da rânula. Mais

tarde, em 2000, Delbem *et al.* [3] descreveram uma técnica que consistia na drenagem da saliva acumulada passando uma única sutura de seda 4,0 através da parte interna da lesão ao longo de seu maior diâmetro e mantendo-a ali por sete dias. Isso criaria um novo trato epitelizado ao longo do trajeto da sutura. Já em 2007, Sandrini *et al.* [13] propuseram modificações a essa técnica:

- aumento do número de suturas;
- diminuição da distância entre a entrada e a saída da agulha;
- um período mais longo de manutenção das suturas.

Os autores recomendaram o uso de tantas suturas quanto possível – o número exato variando de acordo com o tamanho da lesão –, a fim de aumentar o número de novas vias de drenagem epitelizadas. A distância entre a entrada e a saída da agulha foi diminuída, com o intuito de reduzir o comprimento dos tratos de drenagem e facilitar a epitelização das novas vias formadas pelas suturas. As suturas foram mantidas pelo período de 30 dias, para permitir a formação de novas glândulas epiteliais [4].

Portanto, a técnica da micromarsupialização mostra-se minimamente invasiva e pode ser realizada sob anestesia local. O procedimento é rápido, levando cerca de 3 minutos, não provoca nenhum dano tecidual ou inflamação e é particularmente adequado para crianças pequenas que não toleram procedimentos longos ou invasivos [4]. No caso aqui relatado, em razão da pouca idade do paciente e visando à proteção das estruturas adjacentes, a micromarsupialização foi a técnica escolhida pela equipe.

## Conclusão

Visando a um procedimento mais simples e de baixa morbidade, a micromarsupialização como tratamento das rânulas, apesar da maior taxa de recidiva quando comparada à de técnicas mais invasivas, mostra-se uma alternativa de tratamento viável e com bons resultados quando bem indicada, por ser conservadora, de simples realização, pouco traumática e ter bom prognóstico, preservando

as estruturas adjacentes e a função da glândula sublingual. Em pacientes pediátricos, essa técnica tem grande importância, uma vez que crianças demonstram menos tolerância a procedimentos longos ou invasivos.

## Referências

1. Arunachalam P, Priyadharshini N. Recurrent plunging ranula. *J Indian Assoc Pediatr Surg.* 2010;15(1):36-8.
2. Chen JX, Zenga J, Emerick K, Deschler D. Sublingual gland excision for the surgical management of plunging ranula. *Am J Otolaryngol.* 2018;39(5):497-500.
3. Delbem ACB, Cunha RF, Vieira AEM, Ribeiro LL. Treatment of mucus retention phenomena in children by the micro-marsupialization technique: case reports. *Pediatr Dent.* 2000;22:155-80.
4. Hegde S, Bubna K, Rao D. Management of ranula in a child by modified micro-marsupialization technique: a case report. *J Clin Pediatr Dent.* 2017;41(4):305-7.
5. Huang SF, Liao CT, Chin SC, Chen IH. Transoral approach for plunging ranula – 10-year experience. *Laryngoscope.* 2010;120(1):53-7.
6. Kamalakaran A, Jayaraman B, Balasubramaniam S, Thirunavukkarasu R, Ramakrishnan B. Plunging ranula in a 78-year-old male – a rare case report. *J Clin Exp Dent.* 2018;10(1):92-5.
7. Leal RM, Braulio IT. Marsupialização em rânula: relato de caso clínico. *Arq Bras Odontol.* 2014;10(1):15-20.
8. Morton RP, Bartley JR. Simple sublingual ranulas: pathogenesis and management. *J Otolaryngol.* 1995;24(4):253-4.
9. Nguyen BN, Malone BN, Sidman JD, Barnett Roby B. Excision of sublingual gland as treatment for ranulas in pediatric patients. *Int J Pediatr Otorhinolaryngol.* 2017;97:154-6.

10. Noleto JW, Israel M, Mourão CF, Bonfim TS. Rânula mergulhante tratada por meio de marsupialização: relato de caso e revisão de literatura. *Rev Bras Odontol.* 2010;67(1):60-2.
11. Oliveira JCS, Garcia-Júnior IR, Rabêlo LRS, Bastos EG. Rânula mergulhante recidivante: relato de caso. *Rev Cir Traumatol Buco-Maxilo-Fac.* 2015;15(2):27-32.
12. Olojede ACO, Ogundana OM, Emeka CI, Adewole RA, Emmanuel MM, Gbotolorun OM et al. Plunging ranula: surgical management of case series and the literature review. *Clin Case Rep.* 2017;6(1):109-114.
13. Sandrini FA, Santana-Filho M, Rados PV. Ranula management: suggested modifications in the micro-marsupialization technique. *J Oral Maxillofac Surg.* 2007;65(7):1436-8.
14. Sheikhi M, Jalalian F, Rashidipoor R, Mosavat F. Plunging ranula of the submandibular area. *Dent Res J (Isfahan).* 2011;8(1):114-8.