

Artigo de Relato de Caso

Case Report Article

Enxerto de tecido conjuntivo subepitelial por tunelização: relato de caso clínico

Subepithelial connective tissue graft by tunnel technique: case report

Lívia Ribeiro Vieira Leite¹
Louise Benvenutti Torres¹
Fabricio Rogério da Cruz Leite²
Carolina Fraiz¹
Tatiana Miranda Deliberador¹

Autor para correspondência:

Tatiana Miranda Deliberador
Rua Pedro Viriato Parigot de Souza, n. 5.300 – Campo Comprido
CEP 81280-320 – Curitiba – Paraná – Brasil
E-mail: tdeliberador@gmail.com

¹ Departamento de Odontologia, Universidade Positivo – Curitiba – PR – Brasil.

² Periodontista, consultório particular – Curitiba – PR – Brasil.

Data de recebimento: 1.º nov. 2019. Data de aceite: 23 nov. 2019.

Palavras-chave:

tecido conjuntivo;
periodontia; recessão
gingival.

Resumo

Introdução: As melhores e mais contemporâneas opções de tratamento para recobrir recessões gengivais estão relacionadas principalmente com a busca de uma técnica cirúrgica que forneça resultados de tratamento previsíveis em ambas as perspectivas: quantidade e qualidade de tecido mole. A técnica de tunelização se mostra previsível em termos de recobrimento radicular e aumento da quantidade de gengiva queratinizada. **Objetivo e Relato do caso:** O objetivo do presente trabalho é relatar um caso clínico no qual foi realizado recobrimento radicular utilizando a técnica de enxerto de tecido conjuntivo subepitelial, para recobrimento radicular de recessão gengival de tipo 1 em maxila pela técnica minimamente invasiva de tunelização. O acompanhamento pós-operatório da paciente foi de 1 ano. **Conclusão:** O enxerto de tecido conjuntivo pela técnica minimamente invasiva de retalho em túnel apresentou o resultado estético esperado, com ganho de espessura e altura de gengiva queratinizada.

Keywords:

conjunctive tissue;
periodontal; gingival
recession.

Abstract

Introduction: The improvements and the most contemporaneous options for treatment to recover gingival recessions are mainly linked to the search of a surgical technique that provides predictable treatment results in both perspectives: quantity and quality of soft tissue. The tunneling technique is demonstrably predictable in terms of root coverage and in terms of increase in the amount of keratinized gingiva. **Objective and Case report:** The current study is meant to report a clinical case in which root coverage was carried out employing grafts of sub-epitelial conjunctive tissue for root coverage of gingival recession Type 1 in the maxilla using the minimally invasive technique of tunneling. The client's post-surgery follow up lasted for a year. **Conclusion:** The graft of conjunctive tissue via the minimally invasive technique of flap in tunnel showed the expected aesthetic result, with gain in thickness and height of the keratinized gingiva.

Introdução

Recessão gengival é uma alteração apical da margem gengival em relação à junção cimento-esmalte, com exposição da superfície da raiz na cavidade oral [13].

As recessões gengivais são encontradas em populações com altos e baixos índices de higiene bucal [10] e predisõem o indivíduo a problemas funcionais, como hipersensibilidade dentinária [6] e desenvolvimento de lesões cervicais não cariosas. Porém a queixa mais frequente dos pacientes é relacionada a danos estéticos ao sorriso, que afetam a autoestima do indivíduo, prejudicando até mesmo seu convívio em sociedade [13].

Atualmente a exigência estética por parte dos pacientes leva a uma procura crescente em relação às técnicas de cirurgia plástica periodontal, que permitem melhorar ou restabelecer a harmonia do sorriso [9].

Assim, as melhores e mais contemporâneas opções de tratamento para recobrir recessões gengivais estão relacionadas principalmente com a busca de uma técnica cirúrgica que forneça resultados de tratamento previsíveis em ambas as perspectivas: quantidade e qualidade de tecido mole [7].

A escolha de uma técnica cirúrgica em detrimento de outra depende de vários fatores, alguns dos quais dizem respeito ao defeito (tamanho e número de recessões gengivais; a existência, quantidade e qualidade de tecido queratinizado adjacente; largura e altura do tecido mole interdental – papila; presença de freio ou tração muscular; profundidade do vestíbulo), ao passo que outros são relacionados ao paciente. A exigência estética

e a necessidade de minimizar o desconforto pós-operatório são os fatores mais importantes condizentes ao paciente a serem considerados na seleção da abordagem cirúrgica de recobrimento radicular. Além disso, o cirurgião-dentista deve levar em conta os dados da literatura, a fim de selecionar a abordagem cirúrgica mais previsível entre as técnicas viáveis em uma determinada situação clínica [14].

Assim, o posicionamento coronário do retalho em túnel foi proposto como uma forma de trazer vantagens à técnica, por aliar a ausência de incisões relaxantes e manutenção das papilas intactas ao seu melhor reposicionamento coronário, melhorando a nutrição e a cobertura total do enxerto conjuntivo e trazendo benefícios à estética e ao recobrimento radicular no tratamento de recessões gengivais [15].

Estudos randomizados, após comparar a técnica convencional de enxerto de tecido conjuntivo subepitelial associada a deslize coronal (técnica convencional) e a técnica minimamente invasiva de tunelização, concluíram que o recobrimento radicular foi maior (98%) na técnica de tunelização em comparação com a técnica convencional (72%) [16] e que, ao final de 12 meses, houve maior redução da recessão e cobertura de raiz significativamente melhor em grupos tratados com a técnica de tunelização [9].

Portanto, o objetivo do presente trabalho é relatar um caso clínico no qual foi realizado recobrimento radicular, utilizando a técnica de enxerto de tecido conjuntivo subepitelial, para recobrimento radicular de recessão gengival de tipo 1 em maxila pela técnica minimamente invasiva de tunelização.

Relato de caso clínico

A paciente L.V., gênero feminino, 40 anos de idade, leucoderma, procurou clínica particular, relatando insatisfação estética e sensibilidade na região do pré-molar superior. Na anamnese, a paciente informou que não é tabagista, apresenta boa saúde sem qualquer comprometimento sistêmico, além de não fazer uso de medicação contínua. Relatou ainda que a recessão surgiu havia alguns anos e foi se agravando gradualmente. Ao exame intraoral, notaram-se adequada higienização e recessão gengival tipo I (não há perda de inserção clínica interdental) segundo a nova classificação das doenças periodontais [3], compatível com a classe I de Miller (com medida inferior a 3 mm, com manutenção de estreita faixa de gengiva queratinizada e integridade das papilas interdentárias) [8], no dente 14 (figura 1).

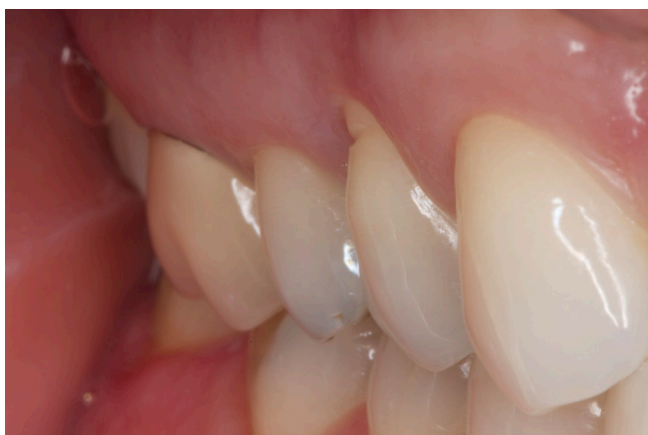

Figura 1 - Aspecto clínico inicial, presença de recessão tipo I no dente 14

Em virtude da exigência estética da paciente, da presença de gengiva queratinizada apical e recessão, e considerando a ausência de inflamação gengival e presença de um índice de placa inferior a 20%, optou-se por realizar um enxerto de tecido conjuntivo subepitelial do palato pela técnica da tunelização.

Foram administrados 8,0 mg de dexametasona, via oral, 1 hora antes do procedimento cirúrgico, para controle do edema pós-operatório. Após bochecho com solução de digluconato de clorexidina 0,12% (Colgate Periogard®) sem álcool, foram feitos bloqueios dos nervos maxilares anterior e médio. Além de anestésias infiltrativas na região a ser operada (área receptora), na área doadora realizou-se anestesia dos nervos palatino maior direito e nasopalatino associada a anestésias infiltrativas

na região, com articaína 4% e epinefrina 1:100.000 (Articaine DFL®).

Iniciou-se o procedimento cirúrgico pela preparação da área receptora. A raiz foi raspada com curetas de Gracey 5/6 (Hu Friedy®), e efetuou-se descontaminação com PrefGel Straumann®. Em seguida, com auxílio do tunelizador e bisturi oftálmico (Surgistar®), que permitiram uma manipulação tecidual mais atraumática (figura 2), foi feito o descolamento mucoperiosteal do tecido vestibular (retalho total), estendendo-se além da junção mucogengival, mantendo-se as papilas íntegras e aderidas (figura 3).

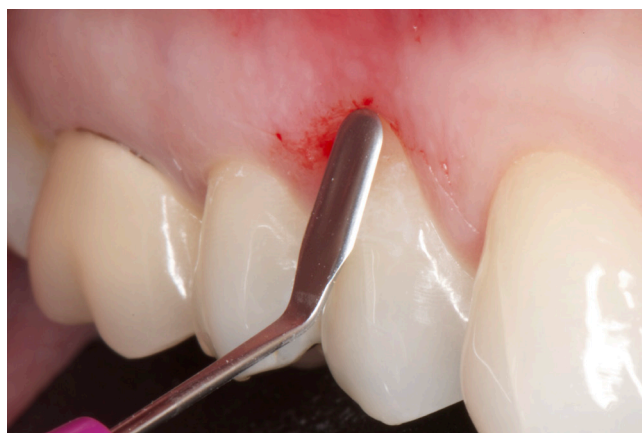

Figura 2 - Bisturi oftálmico, instrumento de microcirurgia que permite a manipulação mais atraumática do tecido para realizar o túnel no leito receptor

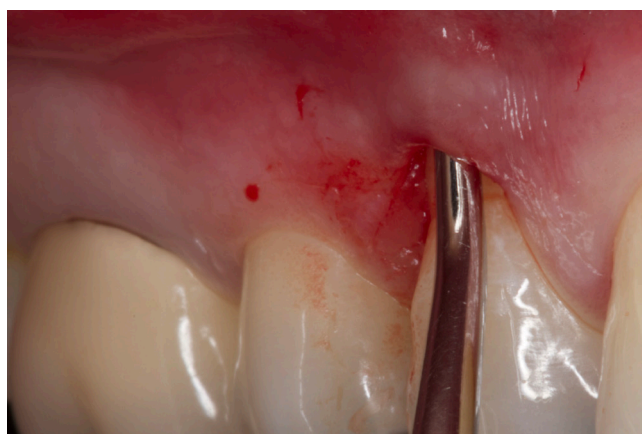

Figura 3 - Descolamento mucoperiosteal do tecido vestibular (retalho total), estendendo-se além da junção mucogengival, mantendo-se as papilas íntegras e aderidas

Como região doadora escolheu-se o palato. Para a remoção do enxerto, recorreu-se à técnica linear e dupla divisão, ou seja, a primeira incisão

divide o epitélio da lâmina própria e a segunda divide a lâmina própria do periósteo, removendo assim somente o tecido conjuntivo (figura 4). O enxerto foi removido a uma distância de 2 mm da margem gengival palatina, com o objetivo de evitar recessões gengivais.

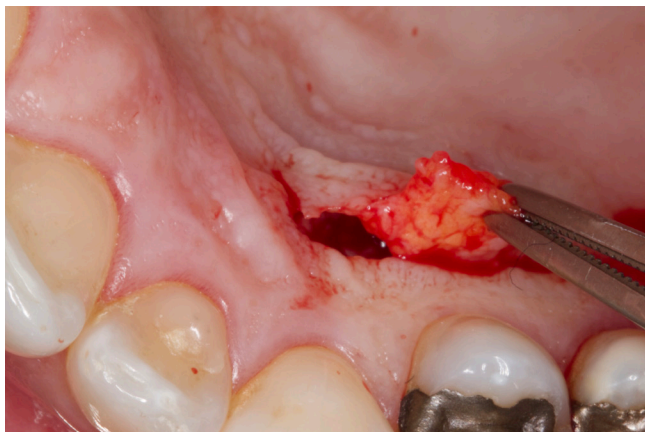


Figura 4 - Remoção do tecido conjuntivo da região de palato duro

O enxerto de tecido conjuntivo subepitelial foi inserido na área receptora através do túnel, com a auxílio de um fio de sutura (figura 5) estabilizado com pontos simples na mesial e na distal, além de suturas suspensórias complementares para ajudar ainda mais na estabilização do enxerto, realizadas com fio de náilon 5.0 (Techsuture®), ancoradas nas faces vestibulares dos dentes com resina *flow* (Opallis Flow FGM®). Depois foi realizado preparo utilizando condicionamento com ácido fosfórico 37% e adesivo, com o intuito de tracionar e estabilizar tanto o retalho quanto o enxerto em direção coronal (figura 6).

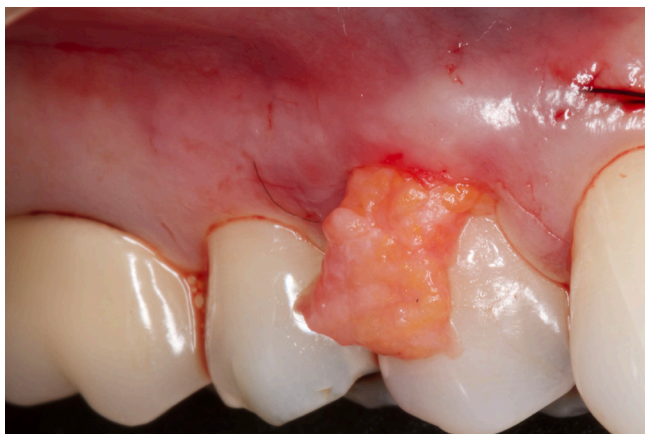

Figura 5 - Enxerto de tecido conjuntivo sendo tunelizado com auxílio de fio de sutura

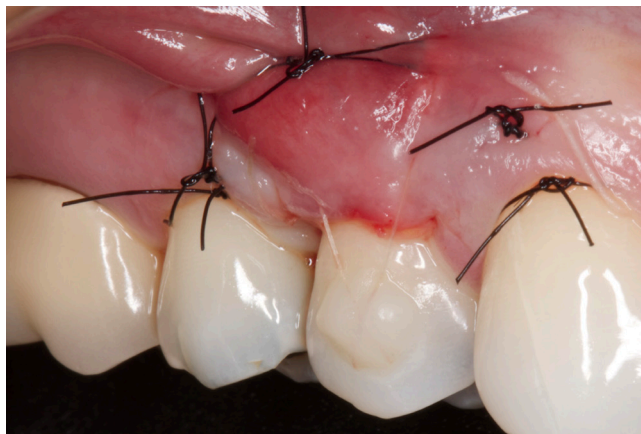

Figura 6 - Estabilização do enxerto com pontos simples e suturas suspensórias ancoradas nas faces vestibulares dos dentes com resina

No pós-cirúrgico a paciente foi orientada a evitar qualquer trauma mecânico e não realizar por duas semanas escovação nos dentes envolvidos no procedimento cirúrgico. A paciente recebeu um comprimido analgésico sublingual (Toragesic) imediatamente ao fim da cirurgia e recebeu como prescrição pós-operatória: ibuprofeno 600 mg e bochechos com digluconato de clorexidina 0,12%, duas vezes ao dia (12 em 12 horas), durante duas semanas.

Removeram-se as suturas ao fim de 15 dias, ocasião em que a paciente foi instruída a realizar a limpeza mecânica dos dentes com escova macia. Efetuaram-se controles pós-operatórios com 6 meses e 1 ano.

Com 6 meses de pós-operatório observa-se um recobrimento total da recessão do dente 14, além do ganho de espessura tecidual e faixa de gengiva queratinizada (figura 7).

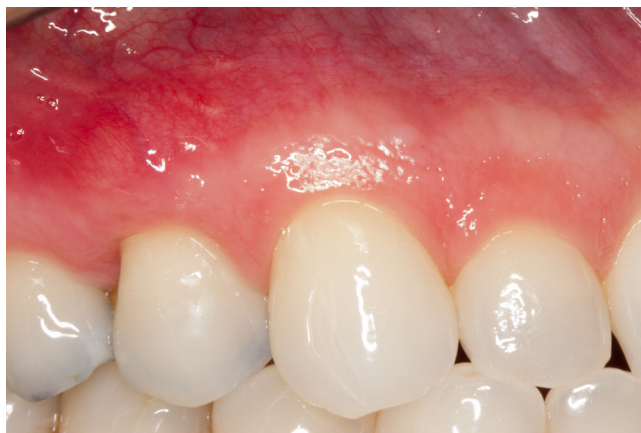

Figura 7 - Pós-operatório com 6 meses

Posteriormente, com 1 ano de pós-operatório, o ganho de mucosa queratinizada é mais evidente e verifica-se a estabilidade dos resultados obtidos (figura 8).

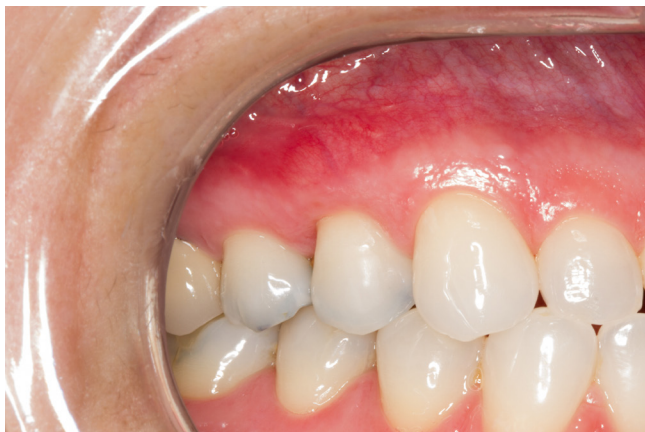

Figura 8 - Pós-operatório com 1 ano

A paciente relatou estar satisfeita com a estética alcançada e que a hipersensibilidade radicular foi minimizada.

Discussão

A nova classificação das Doenças e Condições Periodontais e Peri-implantares propõe que o termo biotipo gengival seja substituído por fenótipo gengival. Este é levado em consideração em conjunto com a presença de lesões cervicais e o nível de inserção clínica interdental (NICI) na avaliação e no planejamento do tratamento das recessões gengivais [3].

Ainda, segundo a nova classificação o nível de inserção clínica interdental é a base para a classificação das recessões gengivais [4], que estabelece: recessão tipo 1 (RT1) é aquela em que não há perda de inserção clínica (PIC) interdental; recessão tipo 2 (RT2) apresenta PIC interdental (mensurada pela sondagem da junção cimento-esmalte ao fundo da bolsa), mas tal medida é igual ou menor que a nível de PIC interdental encontrada na região vestibular (também mensurada pela distância entre a junção cimento-esmalte e o fundo da bolsa nesse sítio); recessão tipo 3 (RT3) está associada a uma PIC interdental superior à vestibular [11].

Comparando-se essa classificação com a amplamente usada classificação de Miller, ela apresenta a mensuração da destruição interdental

mais clara e objetiva. Além disso, estabelece que na RT1 (equivalente às classes I e II de Miller) a previsibilidade de recobrimento é de 100%. Na RT2 (classe III de Miller) a previsibilidade de recobrimento não é de 100% até o NICI. Já na RT3 (similar à classe IV de Miller) o recobrimento total não é possível [1].

A nova classificação representa uma verdadeira atualização do esquema para definição de diagnóstico e consequente tomada de decisão para a abordagem terapêutica das doenças e condições periodontais, servindo como referência para o profissional, com conceitos mais definidos, baseados em evidências científicas recentes e compatíveis com a demanda atual da clínica periodontal [1].

No presente caso clínico a recessão da paciente foi diagnosticada como RT1, ou seja, sem perda de inserção interproximal, quer dizer, a junção cimento-esmalte interproximal não é detectável clinicamente na mesial ou na distal [11], o que motivou a eleição da técnica de enxerto conjuntivo subepitelial por tunelização, considerando a profundidade da recessão, a quantidade de gengiva queratinizada apical, a recessão e o biotipo (fenótipo) gengival [2].

A técnica de tunelização foi desenvolvida como uma modificação da técnica em envelope [5], e os resultados descritos na literatura demonstram a obtenção de resultados previsíveis, em termos de recobrimento radicular e aumento da quantidade de gengiva queratinizada [16], como observado no presente caso clínico.

Estudos recentes compararam a técnica de tunelização com enxerto de tecido conjuntivo (TUN+ETC) e a técnica de retalho de reposicionamento coronal com enxerto de tecido conjuntivo (RRC+ETC); aquela apresentou melhores resultados em termos de % de recobrimento radicular e aumento de espessura do tecido [16].

Rebele *et al.* [9] concluíram que o aumento de altura de tecido queratinizado (KTH) e de espessura de tecido queratinizado (KTT) foi mais significativo na tunelização (TUN) do que na técnica de retalho de avanço coronal (CAF) e elegeram a tunelização como melhor técnica para aumento de espessura gengival.

Em relação à manutenção dos resultados, o acompanhamento realizado nos controles pós-operatórios vai ao encontro dos resultados existentes na literatura, que demonstram uma boa estabilidade a longo prazo [9], com resultado estético satisfatório, aumento da faixa de gengiva queratinizada e redução da hipersensibilidade radicular.

No entanto, apesar das vantagens referidas, constitui uma técnica sensível, que deve ser feita por um operador experiente com recurso de instrumentos específicos [15].

A utilização de magnificação e de instrumentos de microcirurgia permite manusear os tecidos de forma mais atraumática, o que, juntamente com o emprego de fios de sutura extremamente finos, contribui para um menor trauma dos tecidos e menor formação de tecido cicatricial, bem como um melhor resultado estético [16], rápida revascularização e melhor pós-operatório [15].

Conclusão

Dentro dos limites do presente relato de caso clínico é possível concluir que o enxerto de tecido conjuntivo pela técnica minimamente invasiva de retalho em túnel apresentou o resultado estético esperado, com ganho de espessura e altura de gengiva queratinizada, além de proporcionar à paciente um pós-operatório “confortável”, sendo uma valiosa opção de tratamento por sua natureza minimamente invasiva, previsibilidade e ótimos resultados.

Referências

1. Barbosa MDS, Tunes UR. Nova classificação das doenças e condições periodontais e peri-implantares. *Journal of Dentistry & Public Health*. 2018;9(3):184-6.
2. Bouchard P, Malet J, Borghetti A. Decision-making in aesthetics: root coverage revisited. *Periodontology* 2000. 2001;27(1):97-120.
3. Caton JG, Armitage G, Berglundh T, Chapple IL, Jepsen S, Kornman KS et al. A new classification scheme for periodontal and peri-implant diseases and conditions – introduction and key changes from the 1999 classification. *Journal of Periodontology*. 2018;89:S1-8.
4. Cortellini P, Bissada NF. Mucogingival conditions in the natural dentition: narrative review, case definitions, and diagnostic considerations. *Journal of Clinical Periodontology*. 2018;45:S190-8.
5. Dani S, Dhage A, Gundannavar G. The pouch and tunnel technique for management of multiple gingival recession defects. *Journal of Indian Society of Periodontology*. 2014;18(6):776-80.
6. Gobato L, Nart J, Bressan E, Mazzocco F, Paniz G, Lops D. Patient morbidity and root coverage outcomes after the application of a subepithelial connective tissue graft in combination with a coronally advanced flap or via a tunneling technique: a randomized controlled clinical trial. *Clinical Oral Investigations*. 2016;20(8):2191-202.
7. Kerner S, Katsahian S, Sarfati A, Korngold S, Jakmakjian S, Tavernier B et al. A comparison of methods of aesthetic assessment in root coverage procedures. *Journal of Clinical Periodontology*. 2009;36(1):80-7.
8. Miller Jr. PD. A classification of marginal tissue recession. *Int J Periodont Rest Dent*. 1985;5(2):9-13.
9. Rebele SF, Zuhr O, Schneider D, Jung RE, Hürzeler MB. Tunnel technique with connective tissue graft versus coronally advanced flap with enamel matrix derivative for root coverage: a RCT using 3D digital measuring methods. Part II. Volumetric studies on healing dynamics and gingival dimensions. *Journal of Clinical Periodontology*. 2014;41(6):593-603.
10. Romano F, Perotto S, Cricenti L, Gotti S, Aimetti M. Epithelial inclusions following a bilaminar root coverage procedure with a subepithelial connective tissue graft: a histologic and clinical study. *International Journal of Periodontics & Restorative Dentistry*. 2017;37(5):e245-52.
11. Steffens JP, Marcantonio RAC. Classificação das doenças e condições periodontais e peri-implantares 2018: guia prático e pontos-chave. *Revista de Odontologia da Unesp*. 2018;47(4):189-97.

12. Zucchelli G, Marzadori M, Mounssif I, Mazzotti C, Stefanini M. Coronally advanced flap+ connective tissue graft techniques for the treatment of deep gingival recession in the lower incisors. A controlled randomized clinical trial. *Journal of Clinical Periodontology*. 2014;41(8):806-13.
13. Zucchelli G, Mounssif I. Periodontal plastic surgery. *Periodontology 2000*. 2015;68(1):333-68.
14. Zucchelli G, De Sanctis M. Treatment of multiple recession-type defects in patients with esthetic demands. *Journal of Periodontology*. 2000;71(9):1506-14.
15. Zuhr O, Fickl S, Wachtel H, Bolz W, Hurzeler MB. Covering of gingival recessions with a modified microsurgical tunnel technique: case report. *International Journal of Periodontics and Restorative Dentistry*. 2007;27(5):457-63.
16. Zuhr O, Rebele SF, Schneider D, Jung RE, Hürzeler MB. Tunnel technique with connective tissue graft versus coronally advanced flap with enamel matrix derivative for root coverage: a RCT using 3D digital measuring methods. Part I. Clinical and patient-centred outcomes. *Journal of Clinical Periodontology*. 2014;41(6):582-92.