

Artigo Original de Pesquisa
Original Research Article

Confecção de um modelo 3D para ser usado como instrumento para a educação do tratamento de emergência de dente traumatizado

Creation of a 3D model to be used as an educational tool for emergency treatment of traumatized teeth

Mylena Sumocoski de França²
Liliane Roskamp²
Peterson Ricardo Dobruski-Júnior²
Andrei Correa Guandalini²
Maria Carolina Botelho Pires de Campos²
Flares Baratto-Filho^{1, 2}
Thaís Kauana Magalhães Sobral²
Thaís Vilalba²
Felipe Varaschin Theodorovicz²
Juliana Marodin Fauri Rotta²
Natanael Henrique Mattos²
Camila Paiva Perin²

Autor para correspondência:

Liliane Roskamp
Universidade Tuiuti do Paraná – Departamento de Odontologia
Rua Candido Hartmann, n. 528
CEP 80730-440 – Curitiba – PR – Brasil
E-mail: lroskamp@gmail.com

¹ Departamento de Odontologia, Universidade da Região de Joinville – Joinville – SC – Brasil.

² Departamento de Odontologia, Universidade Tuiuti do Paraná – Curitiba – PR – Brasil.

Data de recebimento: 27 mar. 2024. Data de aceite: 14 maio 2024.

Palavras-chave:

avulsão dentária;
reimplante dentário;
modelo educativo.

Resumo

Introdução: O manejo de primeiros socorros de um dente traumatizado possui influência direta no seu prognóstico. Em alguns casos, quando ele não é realizado já no local do acidente, aumentam muito as chances de o indivíduo perder o dente em um curto prazo de tempo, em virtude da reabsorção radicular. Daí a necessidade de treinar o maior número de pessoas para realizar o manejo emergencial. **Material e métodos:** Foi desenvolvido um modelo em 3D da arcada superior com um incisivo central removível para a

padronização de futuras imagens fotográficas e computadorizadas, no caso de confecção de vídeos educativos. **Resultados:** O modelo ficou resistente e fácil de ser manejado. **Conclusão:** O modelo ficou padronizado e apto para ser utilizado em futuras campanhas educacionais de traumatismo dentário.

Keywords:

dental avulsion;
dental replantation;
educational model.

Abstract

Introduction: The first aid management of a traumatized tooth has a direct influence on its prognosis. In some cases, when it is not performed at the accident site, the chances of the individual losing this tooth due to root resorption, in a short time, are greatly increased. Hence the need to instruct as many people as possible to carry out emergency management of the traumatized teeth. **Material and methods:** A 3D model of the upper arch with a removable Central Incisor was developed for the standardization of future photographic and computerized images, in the case of educational videos, posters or lectures. **Results:** The model is resistant and easy to handle. **Conclusion:** The model was standardized and ready to be used in future dental trauma educational campaigns.

Introdução

O trauma dentário é considerado um problema da saúde pública em virtude de sua alta taxa de prevalência, impacto psicossocial e, na maioria dos casos, alto custo de tratamento. Sua maior incidência é em crianças e adolescentes, pessoas acima de 70 anos e portadores de distúrbios psicomotores. A prática de esportes, acidentes durante brincadeiras, envolvimento em brigas, acidentes automobilísticos e violência podem levar à injúria [10, 11].

É muito comum que o traumatismo envolva mais de um dente e, nesses casos, causar mais de um tipo diferente de dano à arcada dentária. Como exemplos mais significativos, há as subluxações, luxações laterais, intrusões, extrusões e avulsões dentárias. Alguns fatores influem na severidade do trauma, como força do impacto, direção dessa força, resistência dos tecidos que circundam o(s) dente(s) envolvido(s), tempo decorrido até o indivíduo ser socorrido e fatores imunológicos, que são ainda mais importantes em casos de avulsão e reimplante [11-21].

Estudos demonstram que profissionais da educação e de esportes, pais e responsáveis, profissionais da saúde e até estudantes de Odontologia não possuem conhecimento ou confiança suficiente para interferir em uma situação de traumatismo alveolodentário [1-13]. A International Association of Dental Traumatology (IADT), organização internacional focada no traumatismo alveolodentário, desenvolveu em 2020 protocolos de tratamento que são baseados em

evidências e objetivam ser as melhores fontes para o tratamento desses traumatismos [5, 7].

Para difundir o conhecimento e tratamento emergencial do traumatismo dentário, é de grande valia o uso de modelos de maxila que sejam de fácil visualização e manuseio. Antigamente modelos de gesso eram empregados, mas quebravam e se desgastavam, além de necessitar de um aparato específico para a sua confecção. Mais tarde surgiram os modelos em resina, mas que também, no início de sua confecção, precisavam de técnicas laboratoriais. Só com a popularização das impressoras 3D é que se tornou possível imprimir modelos sem a necessidade de equipamentos especiais, além da rapidez e baixo custo. Podem-se encontrar modelos prontos de maxila no mercado, porém sem as características necessárias para a conveniente educação do traumatismo dentário.

Assim, este trabalho visa demonstrar a criação de um modelo de maxila, feito por uma impressora 3D, que servirá para a educação do traumatismo dentário de forma visual e clara e que poderá ser utilizado em vários e diferentes conteúdos educativos.

Material e métodos

Trata-se de um estudo com abordagem qualitativa de construção, criação e impressão de um modelo de maxila em 3D com um incisivo central superior removível. O modelo poderá ser usado em salas de aula, fotografias, pôsteres e vídeos educativos sobre o traumatismo alveolodentário.

Para a criação do modelo, utilizou-se um escaneamento real de um banco de dados digital, doado por um laboratório de planejamento digital, sem identificação pessoal da arcada. Toda preparação foi executada no *software* Autodesk MeshMixer (Autodesk, São Rafael, Califórnia, Estados Unidos). A primeira etapa consistiu no enceramento do modelo, com uma biblioteca de dentes gratuita, respeitando os princípios de um processo de enceramento ideal. Após isso, o dente 11 foi separado dos demais dentes da arcada do modelo, representando um dente avulsionado. No escaneamento não é possível a reprodução da raiz, portanto, nessa fase, o dente ainda se mantém apenas com sua estrutura coronária. Para que o modelo ficasse real, ainda no programa, foi criada uma superfície radicular no dente 11, modelando uma estrutura cilíndrica de maneira com que resultasse em uma superfície radicular real e expulsiva, para que o dente conseguisse sair e entrar no modelo livremente. Posteriormente, observou-se

que no modelo restou o espaço preenchido pela coroa do dente, sem uma reprodução de alvéolo. Criou-se, então, o alvéolo para o dente 11, selecionando um cilindro sólido e sobrepondo internamente ao cilindro a parte radicular do dente 11. Sendo assim, empregando a ferramenta do programa que identifica as estruturas sobrepostas, fez-se um espaço internamente ao cilindro com a mesma proporção da raiz, representando o alvéolo (figura 1). Após, foi selecionada, sobreposta e ajustada ao modelo uma forma quadrangular para preencher a parte superior do modelo, que se apresentava aberta em uma vista axial.

Para verificar se o modelo estava expulsivo, ou seja, se a raiz do dente 11 entrava e saía do alvéolo sem retenção, recorreu-se ao *software* Blender (Blender Foundation, Amsterdã, Holanda) com uma ferramenta que verifica possíveis áreas retentivas. Verificaram-se e corrigiram-se as áreas retentivas existentes, que dificultaram a entrada e a saída da raiz no modelo.

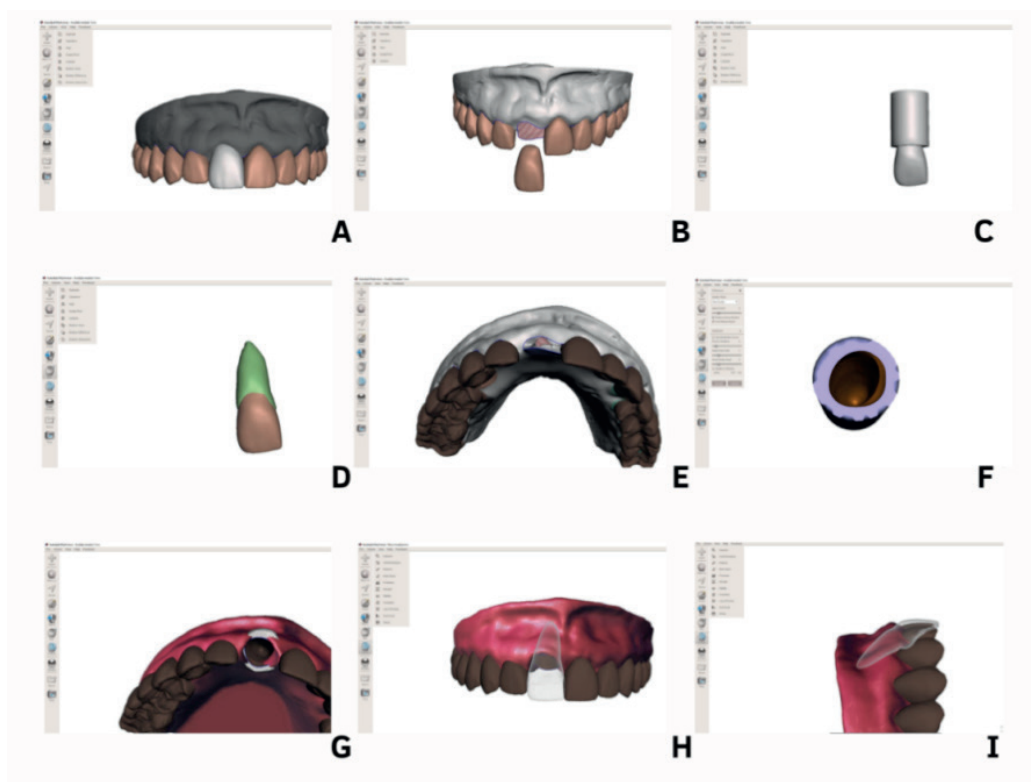


Figura 1 - Passo a passo do planejamento do modelo: A) enceramento do modelo; B) apresentação do dente 11 sem representação de raiz; C) seleção de um cilindro sólido para esculpir a raiz; D) raiz do dente 11 esculpida; E) apresentação do modelo sem alvéolo na região do dente 11; F) representação de um alvéolo esculpido em um cilindro sólido; G) alvéolo posicionado internamente ao modelo; H) representação final do modelo com o dente 11, vista vestibular; I) representação final do modelo com o dente 11, vista lateral

Para que as estruturas fossem impressas com resinas diferentes e houvesse uma boa união, foi decidido que as estruturas de gengiva seriam impressas separadamente dos dentes. As estruturas de gengiva foram impressas com a resina Cosmos Gum (Yllor Biomateriais, Pelotas, Rio Grande do Sul, Brasil), para gengiva artificial, e os dentes foram impressos com a resina Cosmos Temp (Yllor Biomateriais, Pelotas, Rio Grande do Sul, Brasil) cor A3, para provisórios.

Para que as estruturas de gengiva e dentes fossem impressas separadamente, ainda no *software* Autodesk MeshMixer (Autodesk, São Rafael, Califórnia, Estados Unidos) o modelo foi dividido em quatro partes: gengiva, dentes da hemi-arcada direita, dentes da hemi-arcada esquerda e dente 11. Posteriormente, foram criados espaços semelhantes a alvéolos no modelo e estruturas semelhantes a raiz nos dentes, para que houvesse um encaixe de união para essas duas partes.

Após, no *software* Chitobox (CBD-Tech, Shenzhen, Guangdong, China) configuraram-se a impressora utilizada e os parâmetros necessários para a impressão da resina. Então, separadamente, as quatro estruturas foram separadas e salvas em arquivos. Posteriormente, o arquivo requerido foi selecionado, a estrutura a ser impressa foi centralizada na mesa de impressão e foram gerados suportes para a sustentação das camadas de impressão e, então, o modelo foi fatiado em camadas e exportado para um *pen drive*.

O *pen drive* foi introduzido na impressora Creality LD-002H (Creality, Shenzhen, Guangdong, China) e selecionou-se o arquivo desejado para impressão. O tempo total de impressão do primeiro arquivo, caracterizado pela gengiva e osso alveolar, foi de 1 hora e 34 minutos e do segundo arquivo, caracterizado pelos dois conjuntos de dentes e pelo dente 11, foi de 1 hora.

Depois, individualmente, após cada impressão, os conjuntos foram retirados da mesa de impressão e seus suportes foram extraídos com uma espátula de aço inoxidável. Para finalizar, os modelos foram inseridos no aparelho Anycubic All-in-one Curing and Washing Machine (Anycubic, Shenzhen, Guangdong, China), para um processo de lavagem com álcool de cereais e cura com luz ultravioleta, por 6 minutos.

Após a impressão, observou-se que o dente 11 apresentou a mesma coloração para as estruturas de cimento e esmalte, sendo assim, foi pintada a estrutura representativa de cimento com tinta Acrilex (São Bernardo do Campo, São Paulo, Brasil) de cor amarela.

Resultado

O resultado obtido após a impressão do modelo em 3D pode ser visto na figura 2. O modelo ficou resistente e fácil de ser manejado, além de estar visualmente bastante semelhante à realidade, podendo ser utilizado para a demonstração de diversas situações de traumatismo alveolodentário, como avulsão e reimplante, extrusão, intrusão e luxações laterais.

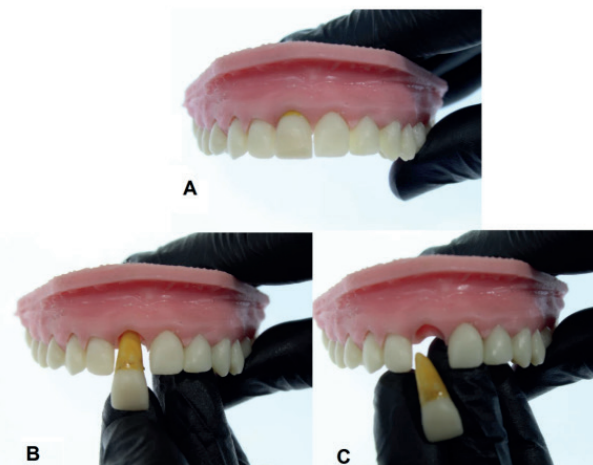


Figura 2 - Modelo final: A) dente 11 em posição; B) dente 11 simulando uma avulsão; C) dente 11 completamente fora do alvéolo

Discussão

O manejo imediato do traumatismo alveolodentário é pouco conhecido, mas possui grande importância no seu prognóstico [2, 6, 8]. Portanto, é necessário que a população saiba como prestar os primeiros socorros ao indivíduo acidentado. Estudos indicam que pais, professores, treinadores físicos, acadêmicos e profissionais da área da saúde possuem conhecimentos insuficientes sobre o assunto [1, 8, 10, 3-16]. Assim, é necessário desenvolver meios educacionais para que o leigo saiba como manejar esses traumas.

As campanhas educacionais são uma maneira positiva de educação muito usadas na prevenção e promoção de saúde, incorporando conhecimento, autoridade, autonomia e confiança nas pessoas sobre os assuntos tratados [12]. Elas são apresentadas em escolas e comunidade, e ferramentas como palestras, folhetos, pôsteres e aplicativos para celulares são utilizados como suporte à educação [4-14].

Atualmente, o conteúdo audiovisual, por meio do emprego da tecnologia, apresenta informações

de educação em saúde bucal e geral, facilitando a aprendizagem [12, 14]. Graças ao seu fácil acesso, melhor visualização da tarefa prática demonstrada, baixos recursos necessários quando comparados a um grande número de palestras, reprodução infinita do mesmo conteúdo, maior facilidade em difundir o conteúdo para a população, melhor entendimento por pessoas com alfabetização incompleta e nível de aprendizagem limitada, melhor retenção do conteúdo em longo, tudo isso auxilia na difusão e retenção do conhecimento [12, 14].

Para isso, foi desenvolvido o modelo em resina pela técnica de impressão 3D, mimetizando uma maxila com o incisivo central superior, permitindo que o deslocamento possa ser amplamente empregado. A sua fácil confecção permite que escolas, fábricas e postos de saúde pública possam desenvolver o seu próprio material didático.

O modelo em resina possui qualidade superior ao modelo de gesso. Ele pode ser manuseado continuamente sem sofrer desgaste nem quebra. Por outro lado, o modelo de gesso necessita de moldagem, molde, vazamento do gesso e pintura. Estudos utilizam modelos em aço inoxidável, a fim de estudar impactos e protetores bucais. Mesmo cuidadosamente realizados, eles necessitam de um modelo de gesso prévio por via de moldagem por injeção. Apesar de não sofrerem danos, principalmente em estudos relacionados ao impacto, são de alto custo, difíceis de serem confeccionados e nada estéticos [17].

Assim, observa-se a importância do desenvolvimento do material apresentado neste estudo, apropriando-se da nova era tecnológica e das suas vantagens em sua utilização em campanhas de saúde bucal. Busca-se alcançar a comunidade na educação dos primeiros socorros do traumatismo alveolodentário, objetivando alcançar um bom prognóstico para o dente traumatizado.

Como limitação deste estudo, tem-se a falta, mesmo que temporária, de uma campanha educacional para a divulgação de um conteúdo audiovisual utilizando o modelo desenvolvido e fazendo parte de campanhas educacionais sobre o traumatismo dentário de uma forma ampla.

Conclusão

Existe uma real necessidade de esclarecimento e orientação de como agir ante o traumatismo dentário. Assim, todas as formas que possam ser utilizadas para a educação da população em geral devem ser empregadas. Daí a importância

do desenvolvimento do modelo aqui apresentado, que por ser de fácil confecção e padronização, além de seu baixo custo, poderá ser popularizado e usado em futuras campanhas educacionais de traumatismo dentário.

Referências

1. Al-Sehaibany FS, Almubarak DZ, Alajlan RA, Aldosari MA, Alqahtani ND, Almaflehi NS et al. Elementary school staff knowledge about management of traumatic dental injuries. *Clin Cosmet Investig Dent*. 2018;10:189-94.
2. Abbott P, Levin L. Introducing the Revised IADT Guidelines for the Management of Traumatic Dental Injuries. *Dent Traumatol*. 2020 [cited 2021 Jan 18];36(4):307-8. Available from: URL:<https://research-repository.uwa.edu.au/en/publications/introducing-the-revised-iadt-guidelines-for-the-management-of-tra>.
3. AlZoubi F, Mannocci F, Newton T, Manoharan A, Djemal S. What do dental students know about trauma? *Dent Traumatol*. 2015 Dec;31(6):482-6. Available from: URL:<http://doi.wiley.com/10.1111/edt.12198>.
4. Berry M, Rodrigues V, Evans JL, Reher V, Centre GH. Design of a communication skills course in dentistry: Applying active-learning strategies to improve educational outcomes. *Eur J Dent Educ*. 2022;26:577-85.
5. Bourguignon C, Cohenca N, Lauridsen E, Flores MT, O'Connell AC, Day PF et al. International Association of Dental Traumatology guidelines for the management of traumatic dental injuries: 1. Fractures and luxations. *Dent Traumatol*. 2020 Aug 17;36(4):314-30. Available from: URL:<https://onlinelibrary.wiley.com/doi/abs/10.1111/edt.12578>.
6. Cohenca N, Forrest JL, Rotstein I. Knowledge of oral health professionals of treatment of avulsed teeth. *Dent Traumatol*. 2006 Dec [cited 2013 Mar 24];22(6):296-301. Available from: URL:<http://www.ncbi.nlm.nih.gov/pubmed/17073920>.
7. Fouad AF, Abbott PV, Tsilingaridis G, Cohenca N, Lauridsen E, Bourguignon C et al. International Association of Dental Traumatology guidelines for the management of traumatic dental injuries: 2. Avulsion of permanent teeth. *Dent Traumatol*. 2020 Aug 13;36(4):331-42. Available from: URL:<https://onlinelibrary.wiley.com/doi/10.1111/edt.12573>.

8. França MS, Roskamp L, Dobruski PR, Mattos NH, Madalena IR, Küchler EC et al. Protocolo de avulsão indicado pela International Association of Dental Traumatology: recentes alterações. *Res, Soc Dev.* 2022 Mar 21;11(4):e38411427685. Available from: URL:<https://rsdjournal.org/index.php/rsd/article/view/27685>.
9. Ivancic Jokic N, Bakarcic D, Grzic R, Majstorovic M, Sostarek M. What general medicine students of University of Rijeka know about dental avulsion? *European Journal of Dental Education.* 2017 Nov 1;21(4):e131-4.
10. Levin L, Day PF, Hicks L, O'Connell A, Fouad AF, Bourguignon C et al. International Association of Dental Traumatology guidelines for the management of traumatic dental injuries: general introduction. *Dent Traumatol.* 2020;36(4):309-13.
11. Liu F, Wu T, Lei G, Fadlseed AFA, Xie N, Wang D et al. Worldwide tendency and perspectives in traumatic dental injuries: a bibliometric analysis over two decades (1999-2018). *Dent Traumatol.* 2020 Mar 13;36(5):489-97.
12. Niviethitha S, Bhawarlal C, Ramkumar H, Dhakshanamoorthy S, Shanmugam H. Effectiveness of an audio-visual aid on the knowledge of school teachers regarding the emergency management of dental injuries. *Dent Traumatol.* 2018 Aug;34(4):290-6. Available from: URL:<http://doi.wiley.com/10.1111/edt.12405>.
13. Ozer S, Yilmaz EI, Bayrak S, Sen Tunc E. Parental knowledge and attitudes regarding the emergency treatment of avulsed permanent teeth. *Eur J Dent.* 2012 Oct;6(4):370-5.
14. Özveren N, Yıldırım S. Effectiveness of an educational cartoon animation on the knowledge of children about traumatic dental injuries. *Dent Traumatol.* 2022;38(6):512-8.
15. Panzarini SR, Pedrini D, Brandini DA, Poi WR, Santos MF, Correa JPT et al. Physical education undergraduates and dental trauma knowledge. *Dent Traumatol.* 2005 Dec;21(6):324-8. Available from: URL:<http://www.ncbi.nlm.nih.gov/pubmed/16262617>.
16. Pujita C, Nuvvula S, Shilpa G, Nirmala SVSG, Yamini V. Informative promotional outcome on school teachers' knowledge about emergency management of dental trauma. *J Conserv Dent.* 2013 Jan;16(1):21-7.
17. Pereira PH, Dias SC, Ávila GB, Ribeiro JCR, Moysés MR, Agnelli JAM et al. Avaliação do comportamento mecânico de modelos odontológicos obtidos em resina de poliuretano TT - Evaluation of the mechanical behavior of odontological models in polyurethane resin. *Arq Odontol.* 2010;46(1).
18. Roskamp L, Silva Neto UX, Carneiro E, Fariniuk LF, Westphalen VPD. Influence of atopy in the outcome of avulsed and replanted teeth during 5 years of follow-up. *J Endod.* 2017 Jan [cited 2016 Dec 18];43(1):25-8. Available from: URL:<http://linkinghub.elsevier.com/retrieve/pii/S0099239916306495>.
19. Roskamp L, Trevilatto PC, Souza CM, Neto UXS, Carneiro E, Fariniuk LF et al. Analysis of the association of clinical factors and IL4 gene polymorphisms with root resorption in avulsed teeth after 1 year of replantation. *Int Endod J.* 2018 Jan 1 [cited 2021 Oct 10];51(1):12-9. Available from: URL:<https://onlinelibrary.wiley.com/doi/full/10.1111/iej.12797>.
20. Roskamp L, Trevilatto PC, Souza CM, Ignácio SA, Lima GD, Pereira TM et al. The role of polymorphism of the IL6 gene in tooth replantation. *Aust Endod J.* 2021 Jan 7;aej.12483. Available from: URL:<https://onlinelibrary.wiley.com/doi/10.1111/aej.12483>.
21. Roskamp L, Trevilatto PC, Souza CM, Silva Neto UX, Carneiro E, Fariniuk LF et al. Analysis of the association of clinical factors and IL4 gene polymorphisms with root resorption in avulsed teeth after 1 year of replantation. *Int Endod J.* 2018 Jan 15;51(1):12-9. Available from: URL:<http://doi.wiley.com/10.1111/iej.12797>.
22. Yeng T, O'Sullivan AJ, Shulruf B. Medical doctors' knowledge of dental trauma management: a review. *Dent Traumatol.* 2020;36(2):100-7.
23. Yeng T. Introducing dental trauma (a non-curricular topic) into medical education: a viewpoint. *Dent Traumatol.* 2022;38(6):532-3. Available from: URL:<https://onlinelibrary.wiley.com/doi/10.1111/edt.12782>.