

*Artigo Original de Pesquisa*  
*Original Research Article*

# Posicionamento, curvatura radicular e proximidade com o canal mandibular de terceiros molares inferiores

## Positioning, radicular curvature and nearby with the third lower molar mandibular channel

Ana Karoline Vieira Melo<sup>1</sup>  
Gustavo Gomes Agripino<sup>2</sup>  
Sergio Henrique Gonçalves de Carvalho<sup>2</sup>  
Karoline Gomes da Silva<sup>2</sup>  
Lucas Emmanuell de Moraes Neves<sup>3</sup>  
Felipe Ricardo Cisneiros Brito<sup>4</sup>

**Autor para correspondência:**

Ana Karoline Vieira Melo  
Avenida Presidente Epitácio Pessoa, n. 4595  
CEP 58308-260 – João Pessoa – PB – Brasil  
E-mail: anakarolinevmelo@gmail.com

<sup>1</sup> Programa de Mestrado de Ciências Odontológicas, Universidade Federal da Paraíba – João Pessoa – PB – Brasil.

<sup>2</sup> Universidade Federal da Paraíba – João Pessoa – PB – Brasil.

<sup>3</sup> Departamento de Cirurgia e Traumatologia Bucomaxilofacial, Hospital da Restauração Governador Paulo Guerra – Recife – PE – Brasil.

<sup>4</sup> Faculdade de Odontologia, Universidade de Pernambuco – Recife – PE – Brasil.

**Data de recebimento: 8 jun. 2021. Data de aceite: 14 jul. 2022.**

**Palavras-chave:**

radiografia  
panorâmica; terceiro  
molar; radiologia;  
prevalência.

### Resumo

**Objetivo:** Determinar a frequência e variabilidade de terceiros molares inferiores inclusos, levando em consideração características como posição, curvatura radicular e relação com o canal mandibular, por meio de análise de radiografias panorâmicas, baseando-se no modelo de interpretação radiográfica proposto por Whaites [21], com ênfase em características epidemiológicas. **Material e métodos:** Trata-se de um estudo documental, estatístico-descritivo, retrospectivo, do tipo transversal, com método de abordagem quantitativo e dados secundários obtidos por meio de análise de radiografias panorâmicas de pacientes atendidos na clínica de diagnóstico por imagem da Universidade Estadual da Paraíba (UEPB). A análise estatística dos

dados foi realizada com o auxílio da estatística descritiva e analítica, utilizando o programa Statistical Program Software (SPSS®) 22.0 (SPSS Inc., Chicago, USA). A análise univariada foi executada com o objetivo de avaliar as características gerais da amostra e traçar o perfil demográfico das condições epidemiológicas. **Resultados:** A amostra total contou com 236 radiografias panorâmicas, por meio das quais se observou uma predominância do sexo feminino (60,2%), com faixa etária entre 21 e 30 anos (58,1%). Os terceiros molares inferiores esquerdos se apresentaram com maior frequência (90,7%). A angulação vertical foi a mais prevalente nos terceiros molares inferiores esquerdos (44,9%), enquanto para os terceiros molares inferiores direitos a angulação mesioangulada revelou-se predominante (44,1%). Quanto às curvaturas das raízes, notou-se maior frequência da condição favorável para ambos os terceiros molares, direitos (80,7%) e esquerdos (81,3%). Considerando a relação das raízes com o canal mandibular, tanto os terceiros molares inferiores direitos quanto os inferiores esquerdos apresentaram-se maioritariamente em um relacionamento normal, representado por 59,9% e 59,8%, seguido de A, numa frequência de 31,2% e 30,8%, respectivamente. **Conclusão:** O perfil epidemiológico da amostra caracterizou-se por mulheres, com faixa etária entre 21 e 30 anos. Os terceiros molares inferiores esquerdos apareceram com mais frequência. A angulação vertical foi a mais frequente, seguida da mesioangulada. A morfologia radicular favorável apresentou acentuada prevalência, e o relacionamento mandibular normal demonstrou-se predominante. Dessa maneira, entende-se que a pesquisa contribuiu para o estabelecimento da prevalência dos terceiros molares inferiores inclusos, servindo como base para o estabelecimento de um plano de tratamento adequado e individualizado.

## Abstract

**Objective:** To determine the frequency and variability of included and semi-included third molars, taking into account characteristics such as position, root curvature and relationship with the mandibular canal, by means of panoramic radiographs analysis, based on the radiographic interpretation model proposed by Whaites [21], emphasizing epidemiological characteristics. **Material and methods:** This is a cross-sectional, documentary-descriptive, retrospective study with a quantitative approach method and secondary data obtained through panoramic radiographic analysis of patients treated at the imaging diagnostic clinic of the State University of São Paulo. Paraíba (UEPB). Statistical analysis was performed using descriptive and analytical statistics using the Statistical Program Software (SPSS®) 22.0 (SPSS Inc., Chicago, USA). Univariate analysis will be performed to evaluate the general characteristics of the sample and to draw the demographic profile of epidemiological conditions. **Results:** The total sample had 236 panoramic radiographs, from which a predominance of females (60.2%) aged between 21 and 30 years (58.1%) was observed. The left lower third molars were more frequent (90.7%). Vertical angulation was the most prevalent in the left lower third molars (44.9%) while for the right lower third molars mesioangulated angulation was predominant (44.1%). Regarding root curvatures, a higher frequency of favorable condition was observed

### Keywords:

panoramic radiography; third molar; radiology; prevalence.

for both right (80.7%) and left (81.3%) third molars. Considering the relationship between the roots and the mandibular canal, both the right lower third molars and the left lower third molars were mostly in a normal relationship, represented by 59.9% and 59.8%, followed by A, at a frequency of 31.2% and 30.8%, respectively. **Conclusion:** The epidemiological profile of the sample is characterized by women, aged between 21 and 30 years. The left lower third molars appear more frequently. Vertical angulation was more frequent, followed by mesioangulate. Favorable root morphology was predominant and normal mandibular relationship was predominant. Thus, it is understood that a research contributed to the establishment of the priority of the included lower third molars, serving as the basis for the establishment of an appropriate and individualized treatment plan.

---

## Introdução

Considera-se um dente retido aquele que não consegue irromper em condições fisiologicamente normais, permanecendo parcial ou totalmente dentro do osso alveolar [2, 6, 8].

As impatações e/ou inclusões são bastante recorrentes nos terceiros molares, podendo ser ocasionadas por ausência de espaço na arcada, em virtude de um desenvolvimento mandibular insuficiente; aumento do tamanho da coroa dos dentes inclusos; obstáculo fornecido pelo dente adjacente; resistência demasiada concedida pelo tecido ósseo; impedimento oferecido por densidade ou processo inflamatório da fibromucosa; permanência prolongada ou perda precoce dos dentes temporários [4, 7, 8].

Com vistas a um bom desempenho clínico, a avaliação pré-operatória por meio de exames de imagens torna-se uma prática essencial, devendo fazer parte da rotina dos cirurgiões-dentistas durante o manejo dos terceiros molares, uma vez que essa avaliação pode influenciar o tipo de tratamento a ser seguido, alterar o resultado da terapêutica, permitir a documentação e, por conseguinte, a comparação de lesões pré-operatórias, quando existentes, com o resultado pós-operatório [4].

A radiografia panorâmica especificamente é muito utilizada para determinar a localização, a posição, a angulação e a anatomia dos elementos dentários, configurando-se como um recurso muito útil no estabelecimento de um plano de tratamento apropriadamente individualizado para os terceiros molares retidos, minimizando possíveis complicações [5, 6, 8].

Com o objetivo de facilitar a comunicação tanto no meio científico quanto entre os profissionais, por meio da partilha de informações de forma metódica e padronizada, bem como auxiliar o planejamento

cirúrgico, vários sistemas de classificação para os terceiros molares inclusos foram elaborados [4].

Whaites [21] classifica os terceiros molares quanto à angulação em mesioangulado, vertical, distoangulado, horizontal, invertido e transverso; à morfologia das raízes em morfologia radicular favorável e morfologia radicular desfavorável e à relação dos ápices com o canal mandibular em normal; A – perda das corticais do canal; B – estreitamento das corticais; C – mudança repentina na direção das corticais e D – faixa radiotransparente evidente cruzando a raiz, se o dente estiver envolvido ou contendo o canal mandibular.

Outros dois sistemas são descritos na literatura para classificar os terceiros molares inferiores inclusos de acordo com a sua angulação, o de Pell e Gregory (1942) e o de Winter (1926). Os primeiros classificam os terceiros molares inclusos de acordo com o seu posicionamento com relação ao segundo molar em A, B e C e com relação à borda anterior do ramo da mandíbula em I, II e III. O segundo leva em consideração a inclinação do longo eixo dos terceiros molares e os categoriza em vertical, mesioangular, distoangular, horizontal e invertido [9, 17].

Considerando os sinais radiográficos para determinação da relação das raízes dos terceiros molares inferiores inclusos com o canal mandibular, são mencionadas na literatura científica mais duas possibilidades de classificação, a de Féliz-Gutiérrez *et al.* (1997), modificada por Gomes (2001), e a de Koong *et al.* (2006) [18].

A determinação da prevalência dos terceiros molares inclusos torna-se uma ferramenta bastante importante. Relativamente ao posicionamento e à relação com estruturas adjacentes, os resultados podem ser úteis aos clínicos para que, baseados nessas informações, consigam fazer

um planejamento mais cuidadoso, a fim de evitar maiores complicações [6, 7].

Ante o exposto, o objetivo da pesquisa em questão concentrou-se em determinar a prevalência de terceiros molares inferiores inclusos, levando em consideração características como posição, curvatura radicular e relação com o canal mandibular, por meio de análise de radiografias panorâmicas de pacientes atendidos pela clínica de diagnóstico por imagem da Universidade Estadual da Paraíba (UEPB), baseando-se no modelo de interpretação radiográfica proposto por Whaites [21], além de enfatizar características epidemiológicas.

## Material e métodos

### Caracterização do estudo

Trata-se de um estudo documental, estatístico-descritivo, retrospectivo, do tipo transversal, com método de abordagem quantitativo e dados secundários obtidos por meio da análise de radiografias panorâmicas pertencentes à clínica de diagnóstico por imagem da UEPB.

### Local da pesquisa

As radiografias panorâmicas, por meio das quais se obteve a amostra, pertenciam ao banco de dados radiográficos da clínica de diagnóstico por imagem da UEPB, *Campus VIII*, Araruna/PB. As análises das radiografias ocorreram na referida clínica, uma vez que esse ambiente oferecia suporte e assistência, necessários para tal designação.

### Universo e amostra

O universo da pesquisa compreendeu 683 radiografias panorâmicas, das quais apenas 236 se adequaram aos critérios de inclusão, constituindo dessa forma a amostra total do estudo.

### Critérios de seleção da amostra

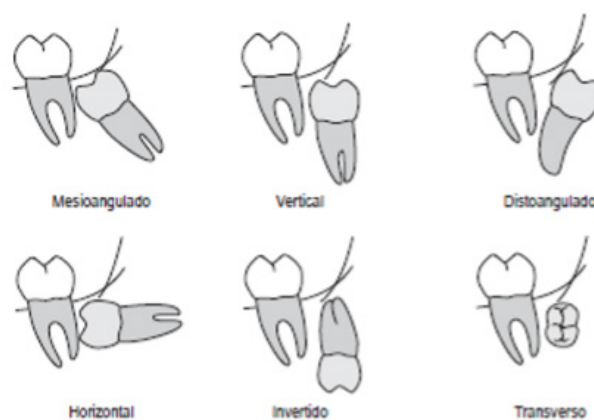
Critérios de inclusão: presença de pelo menos um terceiro molar inferior; radiografias com terceiros molares inferiores com pelo menos 2/3 das raízes formadas; radiografias com densidade, detalhes e contraste dentro dos padrões de qualidade.

Critério de exclusão: radiografias que não apresentaram terceiros molares inferiores; terceiros molares com menos de 2/3 das raízes formadas; radiografias com má qualidade de densidade e de

detalhes assim como contraste falho; radiografias que apresentaram erros de posicionamento.

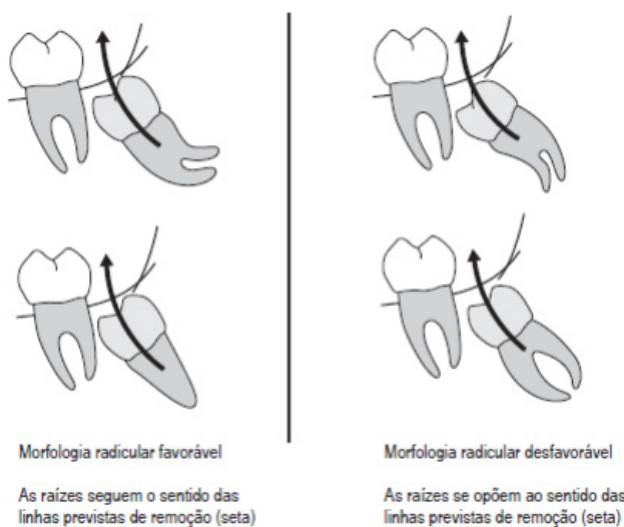
### Instrumento de coleta de dados

A coleta de dados sucedeu-se por intermédio de um formulário, no qual foram abordados questionamentos referentes às classificações propostas por Whaites [21], bem como à idade e ao sexo dos pacientes e à presença ou ausência de terceiros molares inferiores. Os dentes foram categorizados conforme descrito nos diagramas 1, 2 e 3.



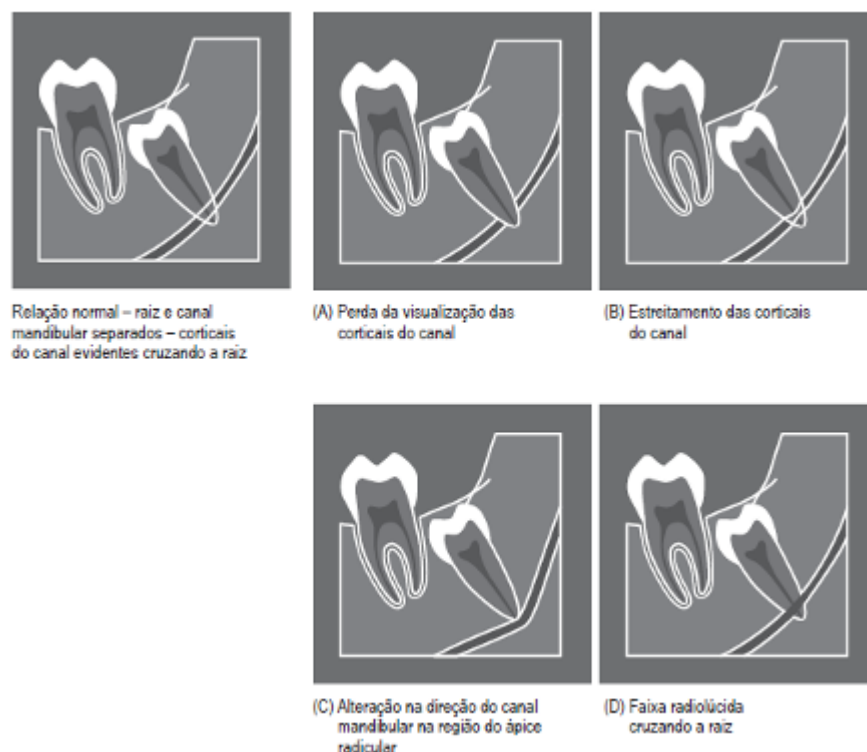
**Figura 1** - Diagrama ilustrando as possíveis posições e angulações dos terceiros molares inferiores inclusos

Fonte: Whaites (2009, p. 266)



**Figura 2** - Diagramas ilustrando as curvaturas radiculares favoráveis e desfavoráveis dos terceiros molares inferiores inclusos

Fonte: Whaites (2009, p. 267)



**Figura 3** – Diagramas ilustrando a relação dos terceiros molares inferiores inclusos com o canal mandibular

Fonte: Whaites (2009, p. 268)

### Procedimentos de coleta de dados

As análises das radiografias panorâmicas foram feitas nas dependências da clínica de diagnóstico por imagem da UEPB, *Campus VIII*, Araruna/PB, sob condições apropriadas de iluminação, dispondo de um negatoscópio e uma lupa. Todas as informações referentes à identificação e data do exame, idade e sexo do paciente, classificações dos terceiros molares de acordo com as angulações, as curvaturas radiculares e a relação com o canal mandibular, bem como sobre a sua presença ou ausência, foram registradas em um formulário específico. A coleta sucedeu-se entre os meses de julho a novembro de 2019.

### Processamento e análise dos dados

Realizou-se a análise estatística dos dados com auxílio da estatística inferencial, por meio do programa SPSS® 22.0 (SPSS Inc., Chicago, USA). A análise univariada foi executada com o objetivo de avaliar as características gerais da amostra e traçar o perfil demográfico das condições epidemiológicas.

### Considerações éticas

A presente pesquisa foi encaminhada e aprovada pelo Comitê de Ética em Pesquisa (CEP) da UEPB com número de parecer 3652824, CAAE 21345919800005184, sendo conduzida de acordo com a Resolução n.º 466/2012 do Conselho Nacional de Saúde (CNS).

### Resultados

Foram analisadas 683 radiografias panorâmicas, das quais 448 foram excluídas por exibirem terceiros molares com menos de 2/3 das raízes formadas; má qualidade de densidade, de detalhes e contraste falho; erros de posicionamento, bem como ausência de terceiros molares inferiores. Dessa forma, a amostra total contou com 236 radiografias, por intermédio das quais os resultados puderam ser referenciados.

O perfil epidemiológico da amostra ficou representado, principalmente, por mulheres (60,2%), com idade entre 21 e 30 anos. Os valores referentes



à idade, na amostra total, alternaram de 15 anos a 67 anos, apresentando média de 29,36.

**Tabela I** - Análise univariada do perfil epidemiológico (idade e sexo) da amostra

	<b>Frequência</b>	<b>%</b>
<b>Sexo</b>		
Masculino	94	39,8%
Feminino	142	60,2%
<b>Faixa etária</b>		
Até 20 anos	18	7,6%
De 21 a 30 anos	137	58,1%
De 31 a 40 anos	57	24,2%
De 41 a 50 anos	14	5,9%
De 51 a 60 anos	7	3,0%
Mais de 60 anos	3	1,3%

De acordo com a distribuição dos elementos dentários na amostra, os terceiros molares inferiores esquerdos apareceram com maior frequência (90,7%) quando comparados com os terceiros molares inferiores direitos (85,6%). Sendo assim, 14,4% dos terceiros molares inferiores direitos apresentaram-se ausentes, enquanto apenas 9,3% dos molares inferiores esquerdos não estiveram presentes.

**Tabela II** - Análise univariada da presença dos terceiros molares inferiores inclusos na amostra

	<b>Frequência</b>	<b>%</b>
<b>Dente 38</b>		
Ausente	22	9,3%
Presente	214	90,7%
<b>Dente 48</b>		
Ausente	34	14,4%
Presente	202	85,6%

Com relação às angulações dentárias, ficou evidenciada uma maior frequência da angulação vertical (44,9%) nos terceiros molares inferiores esquerdos, seguida da mesioangulada (42,1%) e horizontal (12,1%). Em contraste, os terceiros molares inferiores direitos apresentaram como angulação mais frequente a mesioangulada (44,1%), seguida da vertical (42,6%) e horizontal (13,4%).

**Tabela III** - Análise univariada da frequência das angulações dos terceiros molares inferiores inclusos na amostra

<b>Angulação</b>	<b>Frequência</b>	<b>%</b>
<b>Dente 38</b>		
Mesioangulado	90	42,1%
Vertical	96	44,9%
Horizontal	26	12,1%
Distoangulado	0	0,0%
Transverso	2	0,9%
Invertido	0	0,0%
<b>Dente 48</b>		
Mesioangulado	89	44,1%
Vertical	86	42,6%
Horizontal	27	13,4%
Distoangulado	0	0,0%
Transverso	0	0,0%
Invertido	0	0,0%

Quanto às curvaturas das raízes, observou-se uma maior frequência da condição favorável para ambos os terceiros molares, direitos (80,7%) e esquerdos (81,3%). As condições desfavoráveis estiveram presentes em apenas 19,3% dos terceiros molares inferiores direitos e em 18,7% dos terceiros molares inferiores esquerdos.

**Tabela IV** - Análise univariada da frequência das curvaturas radiculares dos terceiros molares inferiores inclusos na amostra

<b>Curvatura radicular</b>	<b>Frequência</b>	<b>%</b>
<b>Dente 38</b>		
Favorável	174	81,3%
Desfavorável	40	18,7%
<b>Dente 48</b>		
Favorável	163	80,7%
Desfavorável	39	19,3%

Considerando a relação das raízes com o canal mandibular, tanto os terceiros molares inferiores direitos quanto os terceiros molares inferiores esquerdos apresentaram-se com maior frequência em um relacionamento normal, representado pelas porcentagens 59,9% e 59,8%, respectivamente. A

segunda situação mais frequente foi a A, tanto para os terceiros molares direitos (31,2%) quanto para os terceiros molares esquerdos (30,8%).

**Tabela V** - Análise univariada da frequência do relacionamento das raízes dos terceiros molares inferiores inclusos com o canal mandibular

Relação com o canal	Frequência	%
<b>Dente 38</b>		
Normal	128	59,8%
A	66	30,8%
B	1	0,5%
C	3	1,4%
D	16	7,5%
<b>Dente 48</b>		
Normal	121	59,9%
A	63	31,2%
B	1	0,5%
C	8	4,0%
D	9	4,5%

## Discussão

No que respeita à frequência de impactação, os terceiros molares são os dentes que aparecem com maior frequência (90%), seguidos pelos caninos superiores (5%), pré-molares inferiores e supranumerários (5%) [11, 13]. As impactações podem ocorrer tanto na dentição decídua quanto na permanente, sendo nessa última mais prevalente [4, 16, 18, 19].

Sánchez-Torres *et al.* [19], Normando [12] e Alves *et al.* [1] afirmam que cirurgia para remoção dos terceiros molares configura-se como um dos procedimentos mais comuns da rotina clínica dos cirurgiões-dentistas. Dessa forma, tal procedimento exige um planejamento minucioso, visando diminuir os riscos e complicações que geralmente estão associados a ele [3, 10].

Silveira *et al.* [20] mencionaram em seu estudo que são muitas as possibilidades de exames radiográficos que podem ser utilizadas para o planejamento cirúrgico dos terceiros molares, dentre elas a radiografia panorâmica. Na presente investigação, optou-se por utilizar a radiografia panorâmica, por se tratar de uma ferramenta acessível, dispor de uma simples técnica para sua execução e ser amplamente usada na rotina clínica.

Levando em consideração os resultados da presente pesquisa, no que concerne ao gênero, a amostra revelou-se, maioritariamente, feminina (60,2%), entrando em concordância com os resultados obtidos por Ramos [16], Fernandes [4], Fonseca *et al.* [5] e Franco e Assis [6]. A porcentagem para o sexo feminino nesses estudos variou de 62,7% a 71,4%, sendo a maior diferença percentual pertencente ao estudo de Fonseca *et al.* [5], que pode ser atribuída ao tamanho expandido da amostra, composta por 496 radiografias, em comparação com os demais trabalhos. A alta prevalência do gênero feminino pode ser justificada pela maior preocupação das mulheres com o seu bem-estar e, conseqüentemente, pela maior procura por serviços de saúde [8].

Com relação à idade da amostra referida, ficou estabelecida uma média de 29,36 anos, contemplando indivíduos de 15 a 67 anos, assemelhando-se às médias encontradas por Fernandes [4] e Gonzaga [8]. Estratificando as faixas etárias, a parcela compreendida entre 21 e 30 anos configurou-se como a mais prevalente no presente estudo (58,1%), assim como também ficou evidente nas pesquisas de Gomes *et al.* [7], Franco e Assis [6], Fonseca *et al.* [5] e Fernandes [4]. Uma explicação para a acentuada prevalência da faixa etária mencionada refere-se ao fato de que se trata de um período no qual é muito comum o surgimento de sintomatologia dolorosa nos terceiros molares inclusos, o que promove uma maior recorrência aos exames radiográficos [5].

Pinto *et al.* [15] descreveram que os sistemas de classificações para terceiros molares inclusos representam instrumentos facilitadores para a comunicação entre os profissionais, proporcionando informações consideráveis que permitam estabelecer critérios mais precisos para um diagnóstico, planejamento e prognóstico adequados.

Na presente pesquisa, posteriormente à análise das radiografias, os terceiros molares foram classificados quanto à sua angulação, curvatura radicular e relação com o canal mandibular, segundo o método proposto por Whaites [21]. Contudo, por se tratar de uma classificação mais atual, a literatura científica não dispõe de publicações adequadas que a tenham incluído em suas metodologias. Portanto, para comparação e discussão dos resultados, recorreu-se a estudos que tenham inserido em seus métodos classificações semelhantes à escolhida no presente trabalho, de modo que não houvesse discrepâncias entre as comparações.

No que tange às angulações encontradas, tornou-se perceptível que, para os terceiros molares inferiores esquerdos, a angulação vertical foi a mais prevalente (44,9%), seguida da mesioangulada (42,1%) e horizontal (12,1%). Tais inferências se equiparam aos resultados obtidos por Gonzaga [8], que também exibiram maior prevalência da angulação vertical, seguida da mesioangulada e horizontal, expressas por 48%, 24% e 20%, respectivamente. É importante ressaltar que o autor mencionado utilizou o método proposto por Winter (1926), que difere do método empregado no presente estudo apenas com relação à subdivisão da categoria invertido em linguoinvertido e vestibuloinvertido, não ocasionando nenhum prejuízo na capacidade de comparação aos resultados aqui reportados, uma vez que na presente amostra nenhum dente foi classificado como invertido.

Para o terceiro molar inferior direito, houve uma maior prevalência da angulação mesioangulada (44,1%), seguida da vertical (42,6%) e horizontal (13,4%). Tais resultados diferem tanto dos dados mencionados anteriormente quanto dos resultados apresentados por Gomes *et al.* [7], que mostraram uma maior prevalência da angulação vertical (44%), seguida da distoangulada (34,5%) e mesioangulada (15%).

De acordo com a curvatura das raízes, os terceiros molares inferiores foram classificados em duas categorias: morfologia radicular favorável e morfologia radicular desfavorável, considerando a sua trajetória de remoção [21]. Dessa forma, a condição morfologia radicular favorável foi a mais prevalente na amostra, em ambos os terceiros molares inferiores, direito (80,7%) e esquerdo (81,3%), ao passo que a condição morfologia radicular desfavorável só esteve presente em 19,3% e 18,7%, respectivamente. A limitação de artigos empregando esse tipo de classificação não possibilitou a discussão dos resultados com os divulgados por outros autores.

Considerando o relacionamento dos ápices com o canal mandibular, cinco situações podem ser encontradas: normal, quando raiz e canal estão separados e as corticais do canal estão cruzando a raiz; A, quando há uma perda da visualização das corticais do canal; B, quando há um estreitamento das corticais do canal; C, quando há alteração na direção do canal na porção do ápice; e D, quando há uma faixa radiolúcida cruzando a raiz [21].

A situação mais prevalente na presente pesquisa, quanto à relação dos ápices com o canal mandibular, tanto para os terceiros molares inferiores direitos quanto para os esquerdos, foi a normal, seguida

da A, expressas por 59,9% e 31,2% e 59,8% e 30,8%, respectivamente. Tais resultados diferem dos encontrados por Ribeiro *et al.* [18]. Entretanto os autores utilizaram o método proposto por Koong (2006) para determinação da relação dos ápices com o canal mandibular, que coincide em muitos pontos com a classificação de Whaites [21]. Desse modo, os pesquisadores encontraram uma maior prevalência da situação estreitamento do canal e ápices superpostos, ambos com frequência de 35%, correspondentes às situações B e A de Whaites, respectivamente.

## Conclusão

Ante os resultados expostos, torna-se possível inferir que o perfil epidemiológico da amostra se caracterizou por mulheres, com faixa etária entre 21 e 30 anos. De acordo com a distribuição dos elementos dentários na amostra, os terceiros molares inferiores esquerdos apareceram com maior frequência. Com relação às características avaliadas radiograficamente, propostas por Whaites [21], a angulação dentária mais frequente foi a vertical, seguida da mesioangulada; a curvatura radicular favorável apresentou acentuada prevalência; e o relacionamento mandibular normal demonstrou-se predominante.

Portanto, entende-se que a pesquisa contribuiu para o estabelecimento da prevalência de alguns dos aspectos relevantes associados aos terceiros molares inferiores inclusos, que devem ser incluídos durante uma interpretação radiográfica, servindo para o estabelecimento de um plano de tratamento adequado e individualizado, de modo a proporcionar discussões e análises sobre grau de dificuldade cirúrgica, quando indicada a cirurgia, e sugerir informações sobre possíveis fatores de risco relacionados com o procedimento selecionado.

## Referências

1. Alves CA, Santos CO, Torres MGG, Cruzeiro-Rebello IM, Campos PSF. Importance of cone-beam computed tomography in the evaluation of the relationship between inferior third molars and mandibular canal. *Rev ABRO*. 2011;12(2):70-8.
2. Dantas EA. Análise da associação entre a angulação dos terceiros molares inferiores e o padrão facial esquelético classe II [Graduação em Odontologia]. Araruna: Universidade Estadual da Paraíba; 2016.



3. Dias-Ribeiro E, Rocha JF, Corrêa APS, Song F, Sonoda CK, Noletto JW. Coronectomia em terceiro molar inferior: relato de casos. *Rev Cir Traumatol Buco-Maxilo-Fac.* 2015;15(2):49-54.
4. Fernandes MS. Estudo comparativo do exame objetivo vs exame complementar de diagnóstico em exodontias de terceiros molares inferiores inclusos e semi-inclusos [Mestrado em Medicina Dentária]. Monte de Caparica: Instituto Universitário Egas Moniz; 2018.
5. Fonseca ALFB, Marques FL, Brasileiro CB, Milagres RMC, Amaral TMP. Estudo da frequência e da variabilidade de posições dos terceiros molares nas radiografias panorâmicas no serviço de radiologia da Faculdade de Odontologia da Universidade Federal de Minas Gerais. *Arq Odontol.* 2018;54(1):1-11.
6. Franco ER, Assis IO. Estudo das posições de terceiros molares inclusos e suas classificações clínicas e radiográficas segundo Winter e Pell & Gregory. *Rev Ciênc Saúde Nova Esperança.* 2018;16(3):1-9.
7. Gomes JPF, Freire JPC, Barreto JO, Santos JA, Araújo-Filho JCWP, Dias-Ribeiro E. Prevalência das posições de terceiros molares retidos em radiografias panorâmicas: estudo retrospectivo no sertão nordestino. *Arch Health Invest.* 2017;6(7):328-31.
8. Gonzaga RP. Avaliação clínica e radiográfica no planejamento cirúrgico dos terceiros molares [Graduação em Odontologia]. Campina Grande: Universidade Estadual da Paraíba; 2016.
9. Júnior PVS, Marson JO, Toyama RV Santos JRC. Terceiros molares inclusos mandibulares: incidência de suas inclinações, segundo classificação de Winter: levantamento radiográfico de 700 casos. *RGO.* 2007;55(2):143-7.
10. Del Llano NC, Ribeiro RA, Martins CC, Assis NMSP, Devito KL. Panoramic versus CBCT used to reduce inferior alveolar nerve paresthesia after third molar extractions: a systematic review and meta-analysis. *Dentomaxillofac Radiol.* 2020;49(4):20190265.
11. Matos AFS, Vieira LE, Barros L. Terceiros molares inclusos: revisão de literatura. *Rev Psicol Saúde e Debate.* 2017;3(1):34-49.
12. Normando D. Terceiros molares: extrair ou não extrair? *Dental Press J Orthod.* 2015;20(4):17-8.
13. Oliveira IM, Júnior AMC, Moura SMS, Silva ARMR, Sousa BM, Silva RCGO et al. Avaliação topográfica do canal mandibular por meio de radiografia panorâmica. *J Int Bio.* 2016;1(2):1-6.
14. Passi D, Singh G, Dutta S, Srivastava D, Chandra L, Mishra S et al. Study of pattern and prevalence of mandibular impacted third molar among Delhi-National Capital Region population with newer proposed classification of mandibular impacted third molar: a retrospective study. *Natl J Maxillofac Surg.* 2019;10(1):59.
15. Pinto DG, Mockdeci HR, Almeida LE, Assis NMSP, Vilela EM. Análise da prevalência e correlações por gênero, faixa etária, raça e classificação dos terceiros molares. *HU Rev.* 2015;41(3):155-162.
16. Ramos RT. Estudo da prevalência dos terceiros molares inferiores inclusos e da relação entre a posição e a indicação para extração [Mestrado em Medicina Dentária]. Monte de Caparica: Instituto Universitário Egas Moniz; 2016.
17. Ribeiro DM, Garcia PRF, Francisco TN, Oliveira RG, Verner FS. Avaliação do posicionamento de terceiros molares inferiores retidos e sua possível correlação com o ângulo goníaco. *HU Rev.* 2017;43(2):105-11.
18. Ribeiro EC, Filho JCWPA, Albuquerque ACL, Filho LFS, Costa CHM, Almeida MSC. Relação dos terceiros molares inferiores com o canal mandibular. *Arq Odontol.* 2016;52(4):197-206.
19. Sánchez-Torres A, Soler-Capdevila J, Ustrell-Barral M, Gay-Escoda C. Patient, radiological, and operative factors associated with surgical difficulty in the extraction of third molars: a systematic review. *Int J Oral Maxillofac Surg.* 2020;49(5):655-65.
20. Silveira KG, Costa FWG, Bezerra MF, Pimenta AVM, Carvalho FSR, Soares ECS. Sinais radiográficos preditivos de proximidade entre terceiro molar e canal mandibular através de tomografia computadorizada. *Rev Port Estomatol Med Dent Cir Maxilfac.* 2015;57(1):30-7.
21. Whaites E. Princípios de radiologia odontológica. 4. ed. Rio de Janeiro: Elsevier; 2009.