

Artigo de Relato de Caso
Case Report Article

Lesão central de células gigantes: relato de caso

Central giant cell granuloma: case report

Elen de Souza Tolentino¹
Julierme Ferreira Rocha¹
Eduardo Dias-Ribeiro¹
Lívia de Souza Tolentino²
Liogi Iwaki Filho²
Fabiano Gonzaga Rodrigues³

Endereço para correspondência:

Address for correspondence:

Julierme Ferreira Rocha
FOB/USP – Alameda Octávio Pinheiro Brisola, 9-75
CEP 17012-901 – Bauru – SP
E-mail: juliermerochoa@usp.br

¹ Departamento de Odontologia, Faculdade de Odontologia de Bauru/Universidade de São Paulo – Bauru – SP – Brasil.

² Departamento de Odontologia, Universidade Estadual de Maringá – Maringá – PR – Brasil.

³ Departamento de Odontologia, Universidade Federal da Paraíba – João Pessoa – PB – Brasil.

Recebido em 2/3/2010. Aceito em 5/4/2010.
Received on March 2, 2010. Accepted on April 5, 2010.

Palavras-chave:
granuloma de células
gigantes; doenças
ósseas; mandíbula.

Keywords: granuloma,
giant cell; bone
diseases; mandible.

Resumo

Introdução: A lesão central de células gigantes (LCCG) é uma entidade não neoplásica que pode causar destruição óssea considerável. Com base em suas características clínicas e radiográficas faz-se o diagnóstico como lesão agressiva ou não agressiva, o qual por sua vez é fator determinante e direcionador do tipo de tratamento instituído. **Relato de caso e conclusão:** O propósito deste trabalho é relatar um caso de LCCG em um paciente do gênero masculino de 22 anos de idade, na região de corpo mandibular direito. O tratamento consistiu, inicialmente, em injeções intralesionais de corticosteroides. Como não houve melhora do quadro, foi então realizada curetagem agressiva.

Abstract

Introduction: The central giant cell granuloma (CGCG) is a non-neoplastic entity, which may be able to cause considerable osseous destruction. Based on its clinical and radiological features, the

diagnosis may be performed as aggressive or non-aggressive lesion, which is a determinant factor to the treatment and also something that will direct the type of treatment instituted. **Case report and conclusion:** The purpose of this study is to report a case of CGCG in a 22 year-old male, located in the right region of the mandibular body. Initially, the treatment consisted of intralesional corticosteroid injections. Because there was no improvement in this case, aggressive curettage was therefore performed.

Introdução

A lesão central de células gigantes (LCCG) é um processo patológico incomum, correspondendo a menos de 7% das lesões benignas que acometem o complexo maxilomandibular [8]. Sua terminologia tem sido modificada ao longo dos anos, desde que Jaffe, em 1953, a denominou de granuloma reparativo de células gigantes, para diferenciá-la do tumor de células gigantes dos ossos longos, com o qual divide algumas similaridades histopatológicas [14]. Atualmente é designada como granuloma ou lesão central de células gigantes. Alguns autores a consideram um processo reparativo, resultante de fatores traumáticos, contudo a sua verdadeira natureza permanece ainda desconhecida [1].

A LCCG é comumente assintomática e acomete principalmente crianças e adultos jovens com menos de 30 anos de idade. Com relação ao sexo, observa-se que há predisposição maior para as mulheres, com uma proporção mulher/homem de 2:1 [1]. Quanto à localização de maior ocorrência, Kurtz *et al.* [8], Neville *et al.* [14] e Tosco *et al.* [17] relatam que a mandíbula é mais afetada que a maxila. Em virtude das características anatômicas da mandíbula, com uma cortical mais espessa e menos tecido ósseo esponjoso, as LCCGs localizadas nesse sítio tendem a expandir menos que as situadas na maxila [15].

O aspecto radiográfico da LCCG apresenta áreas radiolúcidas uni ou multiloculares, com bordas irregulares ou relativamente regulares [4, 14]. Histopatologicamente essa lesão se caracteriza pela proliferação de células redondas, fusiformes e/ou ovaladas, com numerosas células gigantes multinucleadas, dispersas em um estroma de tecido conjuntivo de densidade variável e, por vezes, intimamente associadas a vasos sanguíneos. Raras figuras de mitose, sem atipia, e material osteoide estão presentes, além de depósitos de hemossiderina [2, 7]. Mediante a observação de variação no comportamento biológico de algumas LCCGs, têm sido descritos dois grupos de lesões: as agressivas, caracterizadas por dor, crescimento

rápido, reabsorção radicular e elevado índice de recidiva, e as não agressivas, que são comumente assintomáticas, evoluem lentamente, não produzem reabsorção radicular e exibem uma baixa taxa de recorrência [1, 4, 14].

O tratamento cirúrgico com curetagem agressiva é o método tradicionalmente usado para LCCG, e a ressecção deve ser o procedimento de escolha nos casos de lesões recorrentes e agressivas. A curetagem pode ser definida como a abordagem direta da lesão, e a ressecção é determinada como a abordagem indireta da lesão por meio da ressecção cirúrgica em bloco incluindo uma margem de tecido ósseo sadio de 5 mm [9]. Citam-se ainda injeções intralesionais de corticosteroides [13], alfa-interferon [3] e calcitonina [2, 8].

Este trabalho relata um caso de LCCG na mandíbula de paciente do gênero masculino tratado por meio de curetagem agressiva.

Relato de caso

Um paciente do gênero masculino, 22 anos de idade, cor parda, procurou o serviço de Cirurgia Bucomaxilofacial da Universidade Estadual de Maringá (UEM), para avaliação de assimetria facial decorrente de um aumento volumétrico assintomático e firme à palpação na região de corpo mandibular direito, com tempo de evolução de aproximadamente 1 ano e com tecido cutâneo sobrejacente sem alterações e de limites bem definidos, visível ao exame extraoral.

No exame intraoral, observou-se uma massa exuberante na região de parassínfise direita, associada aos dentes 43 e 44, de superfície ulcerada não sangrante, limites irregulares, com aproximadamente 3 cm (figura 1). À palpação, verificou-se destruição da cortical óssea vestibular. Os dentes 43 e 44 não responderam aos testes de percussão vertical e horizontal e ao teste de sensibilidade ao frio. Além disso, o dente 44 mostrava-se com mobilidade.

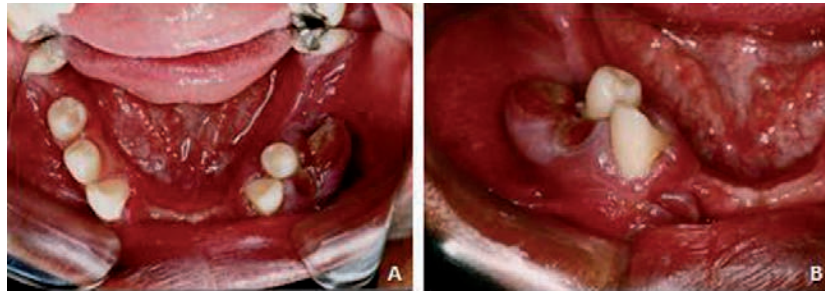


Figura 1 - A: Vista oclusal da lesão em região de parassinfise do lado direito, obtida com auxílio de espelho intraoral; B: Lesão nodular com áreas de ulceração localizada na região dos dentes 43 e 44

O exame radiográfico revelou área radiolúcida multilocular no corpo mandibular direito com destruição da cortical vestibular, sem halo radiopaco e tamanho aproximado de 3 cm, com limites bem definidos (figura 2).

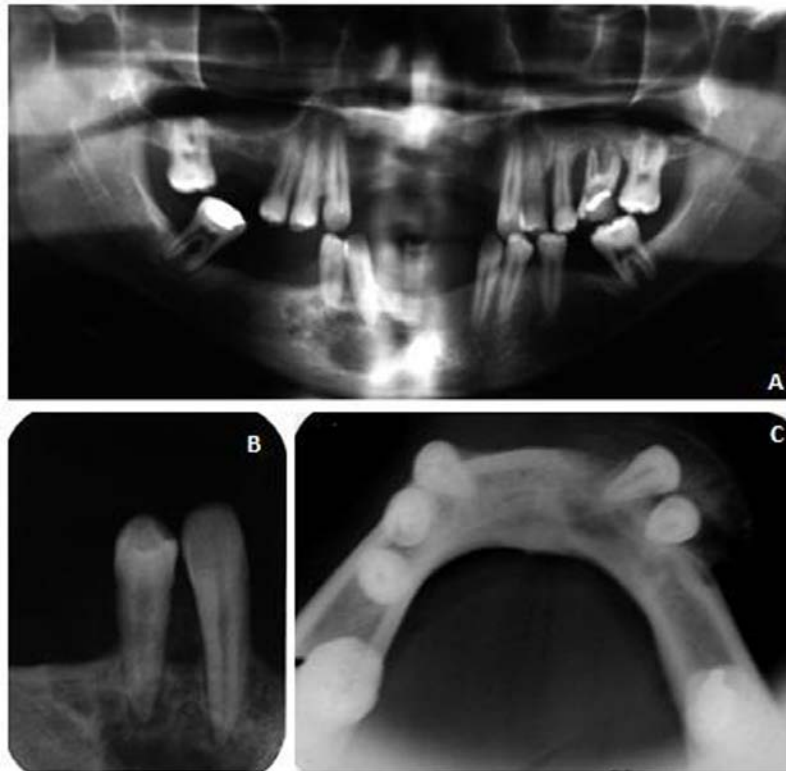

Figura 2 - A: Radiografia panorâmica demonstrando área radiolúcida multilocular no corpo mandibular direito; B: Radiografia periapical da região dos dentes 43 e 44; C: Radiografia oclusal total de mandíbula indicando expansão da lesão e destruição da cortical vestibular

Diante dos achados clínicos e radiográficos, as hipóteses diagnósticas foram de ameloblastoma e mixoma odontogênico. O paciente foi então submetido a biópsia incisional da lesão, e a peça foi enviada a exame histopatológico.

Os cortes histológicos revelaram proliferação de células mononucleares ovoides, hiper Cromáticas, com

citoplasma eosinofílico, distribuídas irregularmente, além de presença de tecido fibroso com múltiplos focos hemorrágicos e agregação de células gigantes multinucleadas, com tamanho e número de núcleos variáveis e áreas de depósito de hemossiderina (figura 3). Tendo em vista essas características, o diagnóstico final foi de LCCG.

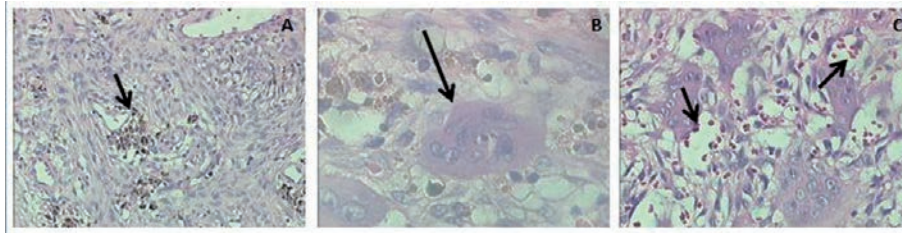


Figura 3 – A: Tecido conjuntivo fibroso contendo hemossiderose focal (seta); B: Célula gigante multinucleada (seta); C: Presença de vasos sanguíneos abundantes e focos hemorrágicos (setas)

Pelo fato de a LCCG apresentar um quadro microscópico semelhante ao do tumor marrom do hiperparatireoidismo, foi solicitada, para o paciente, a dosagem sérica de cálcio (valor normal: 8,4-10,2 mg/dL), fosfatase alcalina (valor normal: 50-75 mg/dL) e paratormônio (valor normal: 10-65 pg/mL), cujos valores encontrados foram, respectivamente, 9,3 mg/dL, 68 mg/dL e 50 pg/mL. Assim, eliminou-se a ocorrência do distúrbio endócrino.

Mediante os resultados normais dos exames bioquímicos (que descartaram a hipótese de tumor marrom e confirmaram o diagnóstico de LCCG), o protocolo estabelecido para o paciente foi a aplicação

de injeções intralesionais de triancinolona associada a bupivacaína 0,5% (epinefrina 1:200.000). Para cada 2 cm de radiolusência eram infiltrados 2 mL da solução, uma vez por semana, durante 6 semanas [12].

Dessa maneira, o paciente foi submetido a injeções de 3 mL da solução semanalmente. Após 6 semanas, não se observou regressão significativa da lesão (figura 4). O paciente foi então submetido à curetagem da região sob anestesia local. A lesão foi totalmente enucleada, e a loja óssea, escarificada, para evitar a permanência de focos da lesão, diminuindo assim os riscos de recidiva. Também se removeram os dentes 43 e 44.

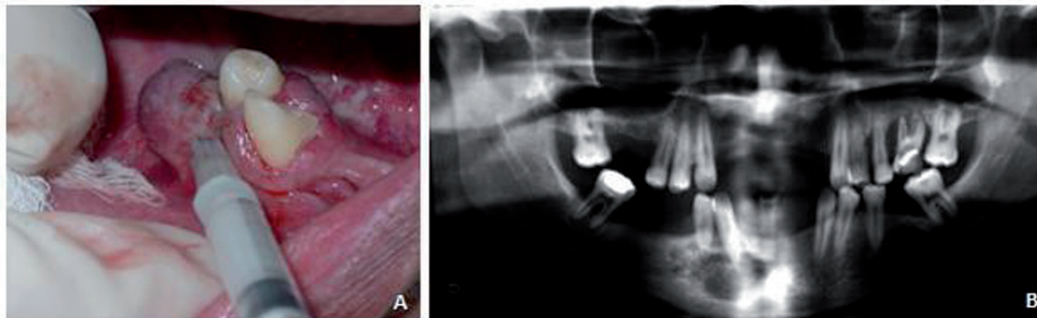


Figura 4 – A: Injeção intraliesional de corticosteroide; B: Aspecto radiográfico da área após infiltração durante 6 meses, em que não se verificou regressão significativa do quadro

O pós-operatório de um ano demonstrou cicatrização satisfatória da região, com neoformação óssea quase completa e ausência de sinais clínicos e/ou radiográficos de recidiva (figura 5).

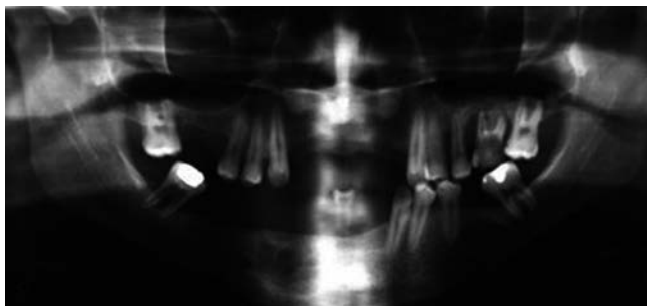


Figura 5 – Aspecto radiográfico após um ano do procedimento

Discussão

A LCCG é uma lesão não neoplásica incomum, que apresenta maior ocorrência em indivíduos do gênero feminino, com idade inferior a 30 anos [11, 14]. A mandíbula é frequentemente mais afetada que a maxila, e tais lesões geralmente cruzam a linha média [14]. No presente caso, a lesão acometeu um paciente do gênero masculino, na região anterior de mandíbula, entretanto sem cruzar a linha média.

Em pacientes que apresentam múltiplas LCCGs, uma avaliação genética deve ser efetuada, para se eliminar ou detectar a Síndrome de Noonan ou Síndrome das Múltiplas Lesões de Células Gigantes [5], caracterizada por doenças cardíacas congênitas e estenose pulmonar, ptose, hipertelorismo, micrognatia, baixa estatura e múltiplas LCCGs,

entre outros aspectos. No caso aqui relatado não foi diagnosticada nenhuma característica facial, tampouco história de patologia cardíaca ou pulmonar (estenose), comuns nessa síndrome.

Quanto à etiologia da LCCG, esta parece ainda desconhecida. Por meio de análise eletromicroscópica e imuno-histológica, acredita-se que tal enfermidade seja oriunda de células mono-histiocíticas [1]. Embora a LCCG seja uma lesão localizada, existem alterações funcionais sistêmicas nos leucócitos circulantes, o que sugere sua participação na patogênese inflamatória da lesão [16].

Com base em suas características clínicas e radiográficas, têm sido descritos dois tipos de lesão: 1) não agressivas – possuem crescimento lento, não causam reabsorção radicular aos dentes adjacentes, não perfuram a cortical óssea e não tendem a reincidir após remoção cirúrgica; 2) agressivas – apresentam crescimento rápido, tendem a causar reabsorção radicular dos dentes adjacentes e/ou perfuração cortical e mostram predisposição a recidivar após o tratamento [11, 14].

Nessas lesões, no exame radiográfico se observa uma radiotransparência uni ou multilocular com margens mal definidas. As margens da lesão frequentemente não são corticalizadas [10]. No caso relatado, notou-se área radiolúcida multilocular com destruição da cortical vestibular, entretanto com limites bem definidos.

Microscopicamente, a LCCG caracteriza-se pela proliferação de células redondas, fusiformes e ovaladas, com numerosas células gigantes multinucleadas, dispersas em um estroma de tecido conjuntivo de densidade variável e, por vezes, intimamente associadas a vasos sanguíneos. Há raras figuras de mitose, sem atipia, e material osteoide [11, 13]. Acredita-se que lesões com padrão uniforme de distribuição das células gigantes multinucleadas grandes e estroma bem celularizado possam ser diagnosticadas como agressivas [14]. Sabe-se que, microscopicamente, a LCCG e o tumor marrom do hiperparatireoidismo são indistinguíveis, sendo necessária a solicitação de exames laboratoriais para confirmação do diagnóstico. Os níveis séricos aumentados de cálcio, fósforo e fosfatase alcalina acusam distúrbios endócrinos, e nessa circunstância a lesão é diagnosticada como tumor marrom do hiperparatireoidismo. No presente caso os exames laboratoriais não mostraram nenhuma alteração, o que levou a descartar-se tal hipótese.

O tratamento cirúrgico com curetagem agressiva é o método tradicionalmente usado para LCCG [1]. A ressecção deve ser o procedimento de escolha quando há lesões recorrentes e agressivas. Por ser geralmente encontrada em crianças e adultos

jovens, considera-se a cirurgia agressiva um método desfigurante [6]. Em pacientes com sinais e sintomas agressivos, a curetagem cirúrgica não é uma terapia efetiva [10]. No relato aqui reportado, o tratamento cirúrgico com curetagem agressiva foi preconizado pelo fato de a lesão não sofrer regressão após injeções de corticosteroides. Contudo não foi necessária a realização de ressecção, e em 1 ano não houve sinais de recidiva.

Dados recentes mencionam múltiplas alternativas e terapias adjuvantes empregadas para minimizar os danos cirúrgicos [10], especialmente nas lesões recorrentes e agressivas. Entre elas se destacam injeções intralesionais de corticosteroides [1, 4, 8, 14], alfa-interferon [3] e calcitonina [2, 8] usada sistemicamente. No caso relatado, optou-se pelo protocolo sugerido por Miloro e Quinn [12], baseado em injeções intralesionais de triancinolona associada a bupivacaína 0,5% (epinefrina 1:200.000). Para cada 2 cm de radiolusência, eram infiltrados 2 mL da solução, uma vez por semana, durante 6 semanas. Entretanto nossos resultados não foram satisfatórios, uma vez que esse procedimento não acarretou regressão da lesão, não corroborando a literatura relacionada.

Com base nesses achados, acreditamos que o tratamento para a LCCG deva ser cuidadosamente planejado para cada caso, tendo em vista que muitas vezes as lesões requerem tratamento radical, por terem caráter mais agressivo. A injeção intralesional de corticosteroides, amplamente difundida na literatura, não gerou benefícios no presente estudo, pois não houve regressão do quadro. Todavia outros protocolos não foram testados, e os resultados por nós obtidos não corroboraram trabalhos prévios que alcançaram ótimos efeitos com esse tipo de intervenção. Assim, são necessários mais dados para afirmar que essa é ou não a melhor opção de tratamento para tais lesões.

Conclusão

O tratamento para LCCG pode variar desde injeções intralesionais de corticosteroides até ressecção óssea nos casos mais severos. Nas condições deste trabalho, a injeção intralesional do corticoide triancinolona não foi eficiente para regressão da lesão, e foi então realizada a curetagem agressiva, a fim de evitar possíveis recorrências. Dessa maneira, chama-se atenção para a importância do correto diagnóstico dessas lesões e, conseqüentemente, para a elaboração de um plano de tratamento adequado a elas, visando a maior segurança do cirurgião e do paciente e evitando complicações ou recidiva.

Referências

1. Adornato MC, Paticoff KA. Intralesional corticosteroid injection for treatment of central giant-cell granuloma. *J Am Dent Assoc.* 2001;132:186-90.
2. Allon DM, Anavi Y, Calderon S. Central giant cell lesion of the jaw: nonsurgical treatment with calcitonin nasal spray. *Oral Surg Oral Med Oral Pathol Oral Radiol Endod.* 2009;107(6):811-8.
3. Busaidy K. Alpha interferon in the management of central giant cell granuloma: early experiences. *J Oral Maxillofac Surg.* 2002;2(5):86-7.
4. Carlos R, Sedano HO. Intralesional corticosteroids as an alternative treatment for central giant cell granuloma. *Oral Surg Oral Med Oral Pathol Oral Radiol Endod.* 2002;93(2):161-6.
5. Edwards PC, Fox J, Fantasia JE, Goldberg J, Kelsch RD. Bilateral central giant cell granulomas of the mandible in an 8-year-old girl with Noonan syndrome (Noonan-like/multiple giant cell lesion syndrome). *Oral Surg Oral Med Oral Pathol Oral Radiol Endod.* 2005;99(3):334-40.
6. Hegde RJ. Central giant cell granuloma in child: a case report. *J Indian Soc Ped Prev Dent.* 2004;22(3):106-8.
7. Infante-Cossío P, Martínez-de-Fuentes R, Carranza-Carranza A, Torres-Lagares D, Gutiérrez-Pérez JL. Recurrent central giant cell granuloma in the mandible: surgical treatment and dental implant restoration. *Med Oral Patol Oral Cir Bucal.* 2007;12:E229-32.
8. Kurtz M, Mesa M, Alberto P. Treatment of a central giant cell lesion of the mandible with intralesional glucocorticosteroids. *Oral Surg Oral Med Oral Pathol Oral Radiol Endod.* 2001;91(6):636-7.
9. Lange J, Van den Akker HP, Van den Berg H. Central giant cell granuloma of the jaw: a review of the literature with emphasis on therapy options. *Oral Surg Oral Med Oral Pathol Oral Radiol Endod.* 2007;104(5):603-15.
10. Lange J, Rijn RR, Van den Berg H, Van den Akker HP. Regression of central giant cell granuloma by a combination of imatinib and interferon: a case report. *Br J Oral Maxillofac Surg.* 2009;47:59-61.
11. Liu B, Yu SF, Wu YT, Pang SZ. Central giant cell lesions of the jaws: a clinicopathological study of 31 cases. *Zhonghua Kou Qiang Yi Xue Za Zhi.* 2005;40(1):67-9.
12. Miloro M, Quinn PD. Synchronous central giant cell lesions of the jaws: report of a case and review of the literature. *J Oral Maxillofac Surg.* 1995;53(11):1350-5.
13. Mohanty S, Jhamb A. Central giant cell lesion of mandible managed by intralesional triamcinolone injections. A report of two cases and literature review. *Med Oral Patol Oral Cir Bucal.* 2009;14(2):E98-102.
14. Neville BW, Damm DD, Allen CM, Bouquot JE. *Patologia oral e maxilofacial.* 2. ed. Rio de Janeiro: Guanabara Koogan; 2004. p. 522-5.
15. Rawashdeh MA, Bataineh AB, Al-Khateeb T. Long-term clinical and radiological outcomes of surgical management of central giant cell granuloma of the maxilla. *Int J Oral Maxillofac Surg.* 2006;35(1):60-6.
16. Souza PE, Gomez RS, Xavier GM, Santos JS, Gollob KJ, Dutra WO. Systemic leukocyte activation in patients with central giant cell lesions. *J Oral Pathol Med.* 2005;34(5):312-7.
17. Tosco P, Tanteri G, Iaquina C, Fasolis M, Rocca F, Berrone S et al. Surgical treatment and reconstruction for central giant cell granuloma of the jaws: a review of 18 cases. *J Craniomaxillofac Surg.* 2009;37(7):380-7.

Como citar este artigo:

Tolentino ES, Rocha JF, Dias-Ribeiro E, Tolentino LS, Iwaki Filho L, Rodrigues FG. Lesão central de células gigantes: relato de caso. *Rev Sul-Bras Odontol.* 2010 Jul-Sep;7(3):360-5.
