

Artigo de Relato de Caso

Case Report Article

Instalação imediata de implante dentário em região de molar inferior com a técnica de preservação do septo ósseo e regeneração óssea guiada – relato de caso

Immediate dental implant in molar fresh extraction sockets with the technique of inter-radicular septum preservation and guided bone regeneration – case report

Jeferson Luis de Oliveira Stroparo¹

Tatiana Miranda Deliberador¹

Evandro Reynard¹

Leonardo Luiz Muller¹

Shaban Mirco Burgoa La Forcada¹

João César Zielak¹

Autor para correspondência:

João César Zielak

Rua Prof. Pedro Viriato Parigot de Souza, 5300 – Cidade Industrial

CEP 81280-330 – Curitiba – PR – Brasil

E-mails: jzielak@up.edu.br / jzielak2@gmail.com

¹ Programa de Pós-graduação Odontologia, Escola de Ciências da Saúde, Universidade Positivo – Curitiba – PR – Brasil.

Data de recebimento: 14 abr. 2020. Data de aceite: 21 maio 2020.

Palavras-chave:

implante dentário;
enxertia óssea;
implantes dentários
para um único dente.

Resumo

Introdução: A instalação imediata de implantes em molares constitui um desafio, pois a quantidade óssea remanescente após a exodontia é restrita. **Objetivo:** Mostrar como a odontosecção seguida da fresagem para instalação do implante dentário e posterior remoção das raízes em dentes molares ajuda a preservar o septo ósseo. **Relato de caso:** Paciente com dente 36 condenado por fratura foi submetida ao procedimento cirúrgico de exodontia com odontosecção e instalação de implante imediato na região do septo ósseo inter-

radicular, seguida de regeneração óssea guiada com biomaterial sintético, membrana bovina e com reabilitação protética provisória. Após período de osseointegração foi instalada a prótese definitiva.

Conclusão: A técnica da odontosecção seguida da fresagem para instalação do implante dentário e posterior remoção das raízes em dentes molares ajuda a preservar o septo ósseo inter-radicular e favorece a instalação do implante dentário em uma posição mais centralizada. A técnica, associada a regeneração óssea guiada, minimiza a remodelação da crista óssea alveolar.

Keywords:

dental implantation;
bone grafting; single-
tooth dental implants.

Abstract

Introduction: The immediate installation of implants in molars is a challenge because the amount of bone remaining after the extraction is restricted. **Objective:** The objective of this case report is to show how odontosection followed by milling for the installation of the dental implant and subsequent removal of roots in molar teeth helps to preserve the interradicular septum. **Case report:** A patient with tooth 36 convicted of a fracture underwent a surgical procedure of extraction with odontosection and installation of an immediate implant in the region of the inter-radicular bone septum followed by guided bone regeneration with synthetic biomaterial, bovine membrane and provisional prosthetic rehabilitation. After a period of osseointegration, the definitive prosthesis was installed. **Conclusion:** It can be concluded that the odontosection technique followed by milling for installation of the dental implant and subsequent removal of roots in molar teeth helps to preserve the inter-radicular bone septum and favors the installation of the dental implant in a more centralized position and this technique is associated with guided bone regeneration minimizes the remodeling of the alveolar bone crest.

Introdução

Os implantes dentais feitos de titânio puro podem se ancorar nos ossos maxilares com contato direto osso-implante. Essa anquilose funcional, geralmente referida como osseointegração, foi primeiramente descrita por dois grupos de pesquisadores coordenados por Branemark, nos anos de 1969 e 1977, e por Schroeder, em 1976 e 1981 [4]. A instalação do implante na mesma etapa na qual ocorre a cirurgia de remoção do dente é chamada de implante imediato e foi primeiramente relatada por Schulte *et al.*, em 1978 [13].

Existem evidências de que cerca de 45% da crista alveolar pode se reabsorver após a extração dentária, com maior intensidade nos primeiros seis meses. A colocação imediata do implante e o preenchimento alveolar com biomaterial após exodontia podem ajudar a preservar a dimensão do osso alveolar, permitindo a instalação de implantes mais longos, de diâmetros maiores e melhorando a relação coroa-implante. Como resultado, a superfície de contato osso-implante aumenta, diminuindo a

quantidade de força causada pela carga oclusal na interface osso-implante e atingindo uma melhor taxa de sucesso [5, 6, 8].

O sucesso para o procedimento de implante imediato seguido da instalação de prótese provisória depende de fatores extrínsecos e intrínsecos. Os fatores extrínsecos incluem correto posicionamento tridimensional do implante e correto contorno protético do dente provisório. Quanto aos fatores intrínsecos, estão biótipo gengival, condições de tecido duro e tecido mole [10].

Um dos principais problemas dos implantes imediatos está associado à recessão da gengiva marginal [3]. No entanto a colocação de enxerto de matriz mineral bovina em alvéolos frescos modifica a remodelação óssea e minimiza a reabsorção da crista marginal [2].

A exodontia desencadeia uma série de eventos celulares que resultam em importante remodelação do tecido ósseo e dos tecidos moles remanescentes, modificando substancialmente a anatomia e aparência clínica da região envolvida. Em razão disso, trabalhos têm sido realizados para minimizar

as repercussões desse processo natural na região dos maxilares. No entanto pouco se discute sobre a preservação dos mesmos tecidos na região posterior, provavelmente por sua pouca visibilidade [1, 15].

Quando os implantes são instalados sobre rebordos já cicatrizados, perde-se a oportunidade de preservação de referências importantes, como o contorno cervical da margem gengival original [15]. A cicatrização, invariavelmente, leva a uma contração das estruturas remanescentes. Porém, quando implantes imediatos são instalados, algumas manobras podem favorecer a manutenção da estrutura remanescente original. Recentemente foi relatado em um estudo clínico com acompanhamento de 3 anos que, em alvéolos de extração frescos mandibulares, o método de instalação imediata de implantes dentários no septo inter-radicular associado à técnica da regeneração óssea guiada pode ser usado com sucesso para neutralizar e/ou minimizar a remodelação da crista óssea [7, 11].

Contudo a fresagem óssea para a instalação do implante na região inter-radicular pode fragilizar um septo ósseo mais delgado, inviabilizando a obtenção da desejada estabilidade primária. Dessa forma, o objetivo deste relato de caso é mostrar como a odontosecção seguida da fresagem para instalação do implante dentário e posterior remoção das raízes em dentes molares ajuda a preservar o septo ósseo.

Relato de caso clínico

Paciente do sexo feminino, 33 anos, chegou com queixa principal de dor no dente molar inferior esquerdo. Após exame clínico e tomográfico observou-se fratura radicular na região mesial do dente 36 (figura 1 - A e B). O plano de tratamento foi de exodontia, implante imediato e regeneração óssea guiada.

A técnica anestésica utilizada foi o bloqueio do nervo alveolar inferior esquerdo com cloridrato de articaína 4% mais epinefrina 1:100.000 (Articaine DFL, Rio de Janeiro, RJ, Brasil). Realizou-se então a odontosecção do dente 36, removendo assim a coroa e separando a raiz mesial da distal (figura 2A). As raízes foram separadas na odontosecção com a utilização de broca carbide 701 e luxadas parcialmente com periótomo, para uma fácil remoção.

Após a odontosecção, as raízes não foram removidas, com o objetivo de auxiliar a preservação do septo ósseo inter-radicular durante a realização da fresagem para a instalação do implante imediato. A sequência da fresagem seguiu as orientações do fabricante do implante Alvim Cone Morse 3.5 x 11

mm (Neodent®, Curitiba, PR, Brasil), seguindo na direção do longo eixo do septo ósseo inter-radicular (figura 2B).

Na etapa seguinte da cirurgia (figura 2C) removeram-se as raízes com periótomo de forma cuidadosa e minimamente traumática. Essa forma de fresagem garante uma segurança tanto para que o alvéolo cirúrgico fique exatamente centralizado (figura 2D) quanto para que as fresas não deslizem para nenhum lado. Em seguida, com o alvéolo cirúrgico pronto, o implante escolhido foi instalado de forma bem centralizada, atingindo o torque de 35 Newton, favorecendo uma ótima estabilidade primária (figura 3A).

Após a instalação do implante dentário e colocação do tapa implante, o alvéolo foi preenchido com biomaterial sintético de granulação fina (Nanosynt®, FGM®, Joinville, SC, Brasil) (figura 3B), que foi recoberto por uma membrana biológica bovina (Luminacoat®, Critéria®, São Carlos, SP, Brasil) de dimensão 1x20x30 mm (figura 3C), seguindo os princípios da regeneração óssea guiada (figura 3D). O leito cirúrgico foi suturado com três pontos simples (figura 3E). A prótese provisória adesiva foi instalada no final da cirurgia (figura 3F).

Como medicação pós-operatória foi prescrito antibiótico (amoxicilina 500 mg, 1 cápsula a cada 8 horas durante 7 dias) e anti-inflamatório (ibuprofeno 600 mg, 1 comprimido a cada 8 horas durante 5 dias). Após 15 dias foi removida a sutura.

O acompanhamento foi feito mensalmente; aos 3 meses efetuaram-se a reabertura e instalação do cicatrizador, e após 15 dias foi iniciada a reabilitação protética com coroa metalocerâmica (figura 4 - A e B).

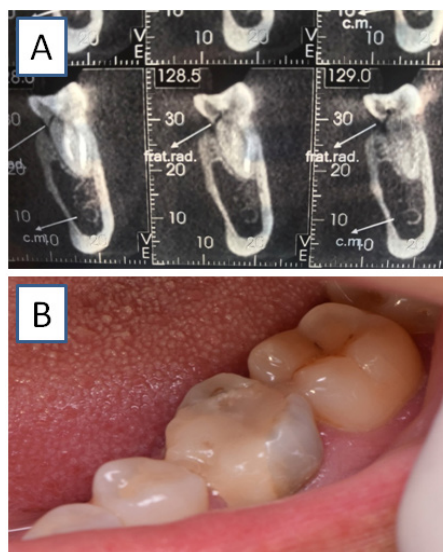


Figura 1 - Dente 36. A) fratura oblíqua na raiz mesial observada na tomografia; B) exame intrabucal

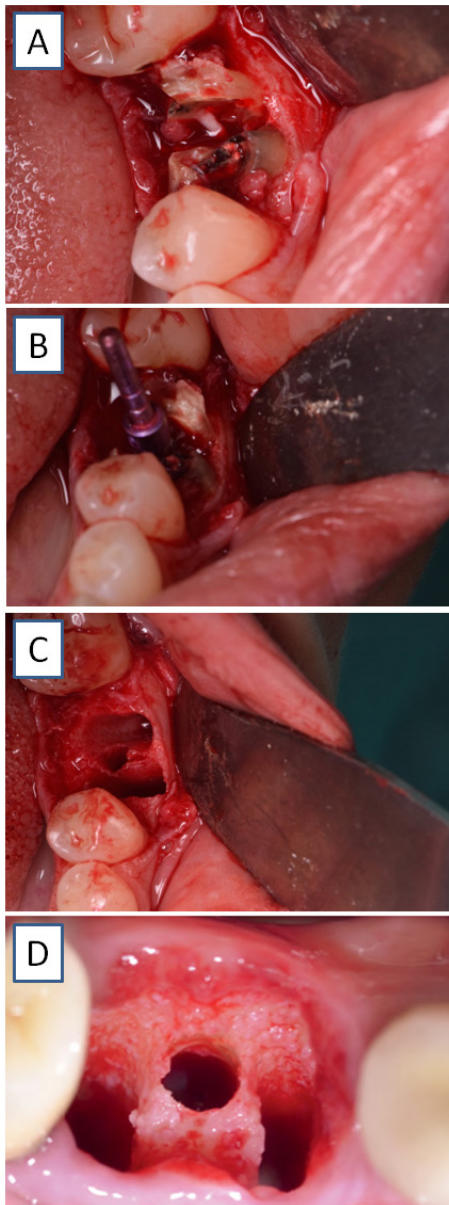


Figura 2 - Fresagem do septo ósseo inter-radicular para instalação do implante na posição tridimensional adequada. A) Odontosecção; B) fresagem e inserção do paralelizador; C) raízes removidas; D) trabécula óssea preservada

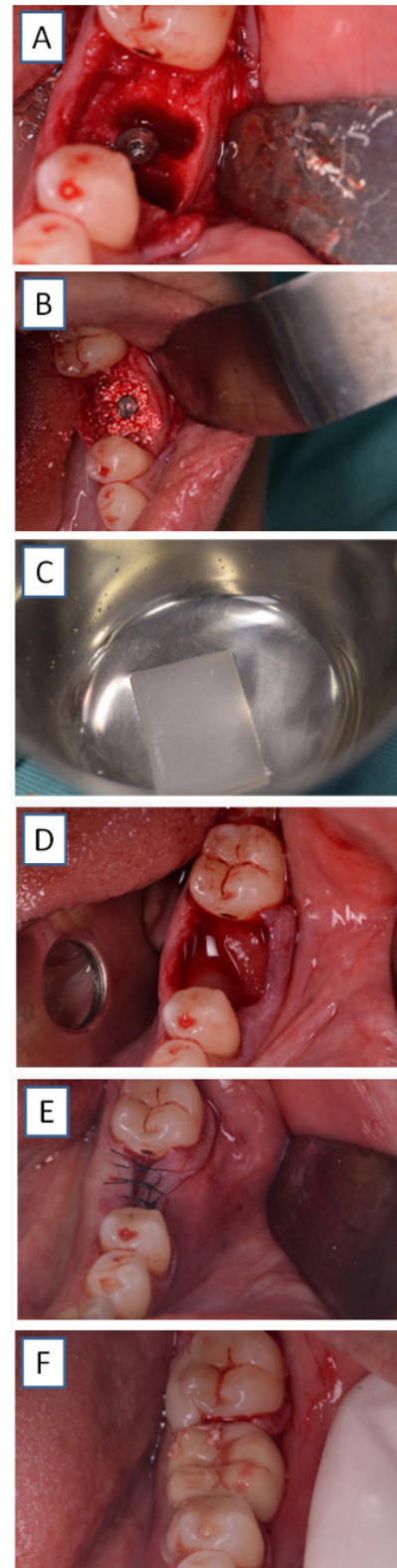


Figura 3 - A) Implante instalado; B) biomaterial inserido nos alvéolos; C) membrana com soro fisiológico; D) membrana posicionada cirurgicamente; E) sutura realizada com três suturas simples; F) prótese adesiva instalada

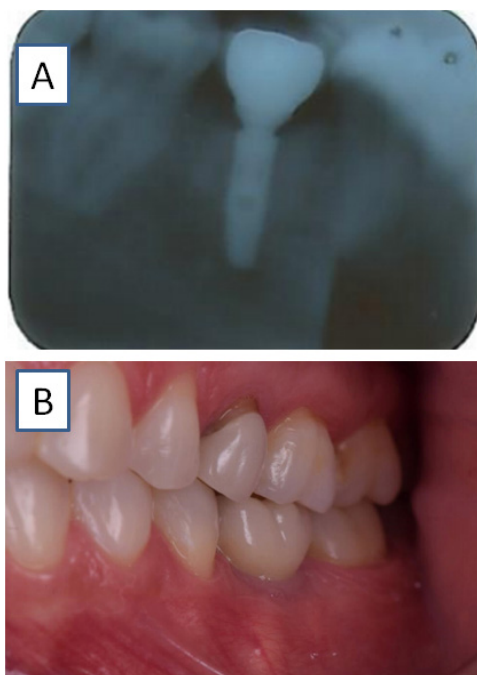


Figura 4 - A) Radiografia final; B) prótese definitiva instalada

Discussão

O objetivo deste relato de caso foi mostrar como a odontosecção seguida da fresagem para instalação do implante dentário e posterior remoção das raízes em dentes molares ajuda a preservar o septo ósseo. A principal vantagem dessa técnica é manter o septo ósseo inter-radicular amparado pelas raízes durante a fresagem, pois assim é possível manter o alvéolo cirúrgico centralizado e evitar o risco de as fresas deslizarem, fazendo com que não ocorra uma centralização perfeita para a instalação do implante dentário.

A perda de um único dente por diferentes razões causa constrangimento e descontentamento social. Sabe-se que a falta de um ou mais dentes está relacionada a problemas não só estéticos como também funcionais que desencadeiam dificuldades fonéticas e de mastigação. Nesse contexto, as reabilitações orais têm atingido grande destaque na implantodontia, principalmente quando se trata de elementos unitários, pois desse modo é possível reabilitar cada elemento individualmente [12, 15].

A remodelação óssea pós-exodontia de pré-molares e molares e as variações no contorno do processo alveolar ocorrem nos primeiros 12 meses. A espessura do rebordo alveolar pode ser reduzida em até 50%, levando a condições anatômicas insuficientes para a reabilitação com implantes dentários [12]. Nesse sentido, a realização de

implante imediato associada a regeneração óssea guiada mostra-se um sucesso para minimizar a remodelação óssea na região de alvéolos pós-extração [7], assim como observado no presente relato de caso.

Implantes unitários instalados imediatamente após a extração de dentes provaram ser uma modalidade de tratamento com sucesso previsível. No entanto sempre se devem levar em consideração alguns fatores importantes no diagnóstico e plano de tratamento, como a ausência de infecção aguda, a boa higiene bucal e, preferencialmente, a ausência do hábito de fumar. O bom posicionamento, a estabilidade inicial do implante e a presença de alvéolo intacto com boa cortical vestibular, além de uma quantidade mínima de 3 mm de osso residual apical, também são essenciais para o sucesso e restabelecimento da função e da estética no tratamento [7, 9]. No presente caso, o plano de tratamento foi viável porque a paciente apresentava um bom remanescente ósseo, boas condições de saúde sistêmica e excelente higiene oral.

Entre outras vantagens do implante imediato estão, além da prevenção do início da perda óssea, a instalação de implantes mais largos e mais longos, dependendo do tamanho do septo ósseo, o que melhora a relação coroa-implante, e também uma diminuição no número de procedimentos cirúrgicos [14].

Deve-se também considerar que a crista óssea vestibular reabsorve verticalmente, durante o processo de cicatrização. Esse processo de reabsorção pode ser uma consequência da diminuição do suprimento sanguíneo à tábua óssea, em virtude do rebatimento do retalho mucoperiosteal para melhorar a visualização das raízes e da tábua óssea. Por tal motivo tem-se buscado a instalação de implantes transalveolares imediatos sem a abertura de retalhos [9]. No presente caso foi realizado o rebatimento do retalho, mas no acompanhamento pós-operatório observou-se que a região vestibular foi mantida em sua espessura, apresentando um resultado estético favorável.

Conclusão

A técnica da odontosecção seguida da fresagem para instalação do implante dentário e posterior remoção das raízes em dentes molares ajuda a preservar o septo ósseo inter-radicular e favorece a instalação do implante dentário em uma posição mais centralizada. Essa técnica, associada a regeneração óssea guiada, minimiza a remodelação da crista óssea alveolar.

Referências

1. Araújo MG, da Silva JCC, de Mendonça AF, Lindhe J. Ridge alterations following grafting of fresh extraction sockets in man. A randomized clinical trial. *Clin Oral Implants Res.* 2015;26(4):407-12.
2. Araújo MG, Lindhe J. Ridge preservation with the use of Bio-Oss collagen: a 6-month study in the dog. *Clin Oral Implants Res.* 2009;20(5):433-40.
3. Buser D, Halbritter S, Hart C, Bornstein MM, Grütter L, Chappuis V et al. Early implant placement with simultaneous guided bone regeneration following single-tooth extraction in the esthetic zone: 12-month results of a prospective study with 20 consecutive patients. *J Periodontol.* 2009;80(1):152-62.
4. Buser D, Mericske-Stern R, Bernard JP, Behneke A, Behneke N, Hirt HP et al. Long-term evaluation of non-submerged ITI implants. Part 1: 8-year life table analysis of a prospective multi-center study with 2359 implants. *Clin Oral Implants Res.* 1997 Jun;8(3):161-72.
5. Covani U, Barone A, Cornelini R, Crespi R. Soft tissue healing around implants placed immediately after tooth extraction without incision: a clinical report. *Int J Oral Maxillofac Implants.* 2004;19(4):549-53.
6. Covani U, Crespi R, Cornelini R, Barone A. Immediate implants supporting single crown restoration: a 4-year prospective study. *J Periodontol.* 2004;75(7):982-8.
7. Guarnieri R, Di Nardo D, Gaimari G, Miccoli G, Testarelli L. One-stage laser-microtextured implants immediately placed in the inter-radicular septum of molar fresh extraction sockets associated with GBR technique. A case series study. *J Clin Exp Dent.* 2018;10:e996-e1002.
8. Huys LW. Replacement therapy and the immediate post-extraction dental implant. *Implant Dent.* 2001;10(2):93-102.
9. Joly JC, Carvalho PFM, Silva RC. *Perio-implantodontia estética.* São Paulo: Quintessence; 2015.
10. Kan JY, Rungcharassaeng K, Morimoto T, Lozada J. Facial gingival tissue stability after connective tissue graft with single immediate tooth replacement in the esthetic zone: consecutive case report. *J Oral Maxillofac Surg.* 2009;67(11 Suppl):40-8.
11. Leonhardt A, Gröndahl K, Bergström C, Lekholm U. Long-term follow-up of osseointegrated titanium implants using clinical, radiographic and microbiological parameters. *Clin Oral Implants Res.* 2002;13(2):127-32.
12. Schropp L, Wenzel A, Kostopoulos L, Karring T. Bone healing and soft tissue contour changes following single-tooth extraction: a clinical and radiographic 12-month prospective study. *Int J Periodontics Restorative Dent.* 2003;23(4):313-23.
13. Schulte W, Kleineikenscheidt H, Lindner K, Schareyka R. The Tübingen immediate implant in clinical studies. *Dtsch Zahnarztl Z.* 1978 May;33(5):348-59.
14. Schwartz-Arad D, Grossman Y, Chaushu G. The clinical effectiveness of implants placed immediately into fresh extraction sites of molar teeth. *J Periodontol.* 2000;71(5):839-44.
15. Vasconcelos LW, Hiramatsu DA, PaleckisL GP, Francischone CE, Vasconcelos RCB. Cicatrizadores personalizados sobre implantes imediatos em áreas de molares; preservando a arquitetura original dos tecidos. 2016;31:1058-65.