

*Relato de caso*

# Tratamento cirúrgico de fibroma ossificante periférico em região anterior de maxila: relato de caso

## Surgical treatment of peripheral ossifying fibroma in the anterior region of the maxilla: case report

Amanda Ferreira Menezes<sup>1</sup>  
Deyverton dos Santos Mendes<sup>1</sup>  
Maria Laura Varmes dos Santos<sup>1</sup>  
Liliana Aparecida Pimenta de Barros<sup>1</sup>  
Rossiene Motta Bertollo<sup>1</sup>

### ***Autora para correspondência:***

Rossiene Motta Bertollo  
Universidade Federal do Espírito Santo, Instituto de Odontologia, Departamento de Clínica Odontológica  
Avenida Marechal Campos, 1.468  
CEP 29020-090 – Maruípe – ES – Brasil  
E-mail: rmbertollo@gmail.com

<sup>1</sup> Universidade Federal do Espírito Santo – Vitória – ES – Brasil.

***Data de recebimento: 1.º fev. 2021. Data de aceite: 10 mar. 2021.***

### ***Palavras-chave:***

fibroma ossificante;  
doenças da gengiva;  
maxila.

### **Resumo**

**Introdução:** O fibroma ossificante periférico é um processo proliferativo não neoplásico da cavidade oral. Sua etiologia é incerta, mas acredita-se que esse tipo de fibroma se desenvolva por irritação crônica. Afeta sobretudo indivíduos na segunda e na terceira década de vida, sendo mais comum em mulheres. Radiograficamente, pode apresentar-se como uma calcificação radiopaca difusa intralesional. **Objetivo:** Relatar um caso clínico de fibroma ossificante periférico, destacando suas características clínicas, radiográficas histopatológicas e terapêuticas. **Relato de caso:** Paciente do sexo masculino, 31 anos, com lesão nodular de 2 cm em região anterior de maxila com aproximadamente três anos de evolução. O tratamento realizado foi a excisão cirúrgica cuidadosa com remoção do ligamento periodontal e periosteio envolvidos, além do agente irritante, com reposicionamento coronal do tecido remanescente para auxiliar na estética da região. O diagnóstico foi confirmado por exame histopatológico, em complemento aos exames clínico e radiográfico. O paciente encontra-se em fase de proervação. **Conclusão:** O acompanhamento pós-operatório do

paciente é indispensável para garantir o controle de recidiva da lesão e/ou dos agentes irritantes. Tendo em vista o maior acometimento em regiões estéticas da cavidade oral, deve-se considerar o uso do *laser* de alta potência na cirurgia, bem como a necessidade de enxertos mucogengivais para a reconstrução de defeitos estéticos resultantes da remoção da lesão.

**Keywords:** ossifying fibroma; gingival diseases; maxilla.

## Abstract

**Introduction:** Peripheral ossifying fibroma is a non-neoplastic proliferative process in the oral cavity. Its etiology is uncertain, but it is believed this kind of fibroma develops from chronic irritation. It mainly affects individuals in the second and third decades of life, being more common in women. Radiographically, it may be presented as a diffuse intralesional radiopaque calcification. **Objective:** To report a clinical case of peripheral ossifying fibroma, highlighting its clinical, radiographic, and histopathological characteristics. **Case report:** Male patient, 31 years old, with a 2-cm nodular lesion in the anterior region of the maxilla with approximately three years of evolution. The treatment performed was careful surgical excision with removal of the periodontal ligament and periosteum involved, in addition to the removal of the irritating agent. At the same surgical time, coronal repositioning of the remaining tissue was performed to assist the region's aesthetics. The diagnosis was confirmed by histopathological, clinical, and radiographic examinations. The patient is in proservation period. **Conclusion:** The patient's postoperative follow-up is essential to ensure the control of recurrence of the lesion and/or irritating agents. Considering the great involvement of this lesion in aesthetic regions of the oral cavity, the use of high-powered laser in surgery should be pondered, as well as the need of mucous-gingival grafts to reconstruct aesthetic defects resulting from the removal of the lesion.

## Introdução

Os processos proliferativos não neoplásicos são alterações de natureza inflamatória e reativa, sem característica de malignidade e relativamente frequentes na cavidade oral. Entre eles, o fibroma ossificante periférico (FOP) representa 9,6% dos casos de lesões em gengivas, sendo considerado incomum [4, 12, 15]. Com etiologia incerta, é originado na papila interdental. Sugere-se que a presença de agentes irritantes como cálculos dentários, restaurações deficientes, aparelhos ortodônticos ou próteses mal-adaptadas promova irritação crônica local, favorecendo o desenvolvimento da lesão [29, 32].

Clinicamente, o FOP apresenta-se como uma massa nodular firme, superfície lisa, base sésil ou pedunculada cuja coloração varia de rosa a vermelho e, na presença de trauma, pode ter ulceração e dor [2, 29, 32, 35]. Tem predileção pelo sexo feminino, na proporção de 5:1, e por indivíduos nas segunda e terceira décadas de vida

[16, 27, 30, 35]. A maxila é acometida em 60% dos casos, sendo 50% em região de incisivos e caninos. As grandes dimensões do tumor estão associadas à negligência do paciente, por causa do crescimento lento e indolor, entretanto, quando afeta regiões estéticas, há maior preocupação em realizar a sua remoção, despertando a busca por atendimento clínico [12, 16, 19, 20, 35].

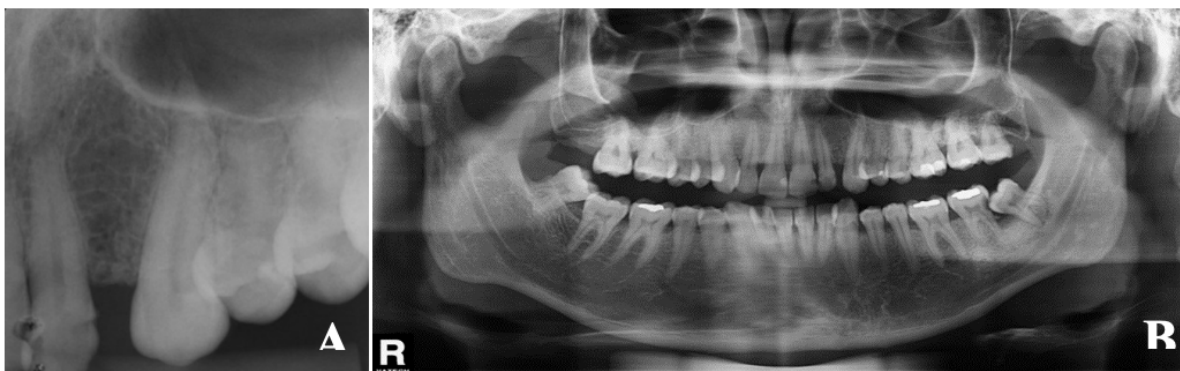O tratamento consiste em excisão cirúrgica da lesão juntamente com o periósteo e o ligamento periodontal envolvidos, seguido da remoção do agente irritante para reduzir a probabilidade de recidiva. O uso do *laser* de alta potência na cirurgia proporciona menor sangramento durante o procedimento, além de favorecer a estética e o reparo da ferida [4, 5, 16, 18]. Como consequência à excisão cirúrgica que envolve todo o tecido adjacente queratinizado, estão os defeitos estéticos e/ou funcionais, semelhantes ao defeito de Miller classe I ou classe II, interferindo no sorriso e na autoestima do paciente.

De acordo com as dimensões e a localização da lesão, sugere-se o uso de técnicas de enxertos mucogengivais para a reconstrução do local afetado. O enxerto gengival livre e o deslocamento do retalho coronal ou lateral são opções, e a escolha da técnica dependerá da quantidade de tecido necessário para a reparação da ferida [5, 19, 20]. O enxerto gengival livre possibilita o tratamento de múltiplos dentes e pode ser realizado durante o mesmo tempo cirúrgico [3, 22]. O deslocamento do retalho coronal apresenta resultados satisfatórios em cobertura radicular a longo prazo, boa harmonia de cores da área tratada e pode ser associado a enxertos de tecido conjuntivo subepitelial [38].

O diagnóstico do FOP é obtido pela análise histopatológica e por exames clínico e radiográfico [15, 29, 32]. Microscopicamente, observam-se metaplasia do tecido conjuntivo com proliferação de fibroblastos e formação de material mineralizado como osso, material cementoide, calcificações distróficas ou uma combinação deles. Infiltrado inflamatório pode estar presente [5, 15, 20].

O objetivo deste trabalho foi apresentar um caso de FOP em um paciente do sexo masculino, em região anterior da maxila, evidenciando aspectos clínicos, radiográficos, histopatológicos e terapêuticos, considerando sua particularidade. Este trabalho foi aprovado pelo Comitê de Ética em Pesquisa do Centro de Ciências da Saúde da Universidade Federal do Espírito Santo (Ufes), sob o número 3.908.170.

Na análise dos exames periapical e panorâmico, observaram-se diminuição da altura da crista óssea alveolar do elemento 22 e deslocamento radicular com discreta rarefação óssea entre os dentes 22 e 23 (Figura 2). As hipóteses diagnósticas sugeridas foram FOP ou lesão periférica de células gigantes.

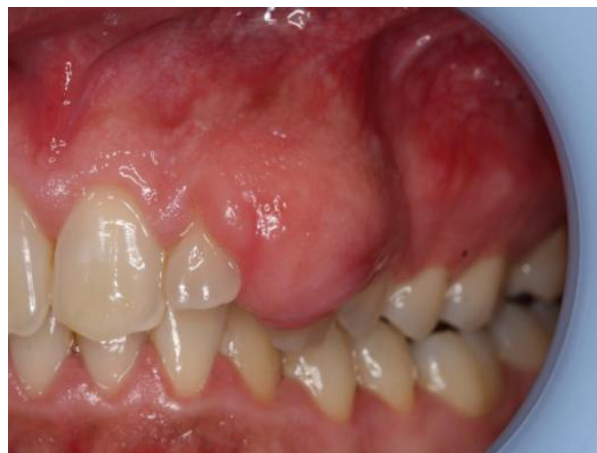

**Figura 2** - (A) Radiografia periapical evidenciando rarefação óssea circunscrita por halo esclerótico e diminuição da altura da crista óssea alveolar da região. (B) Radiografia panorâmica mostrando o deslocamento das raízes dos elementos 22 e 23

## Relato de caso

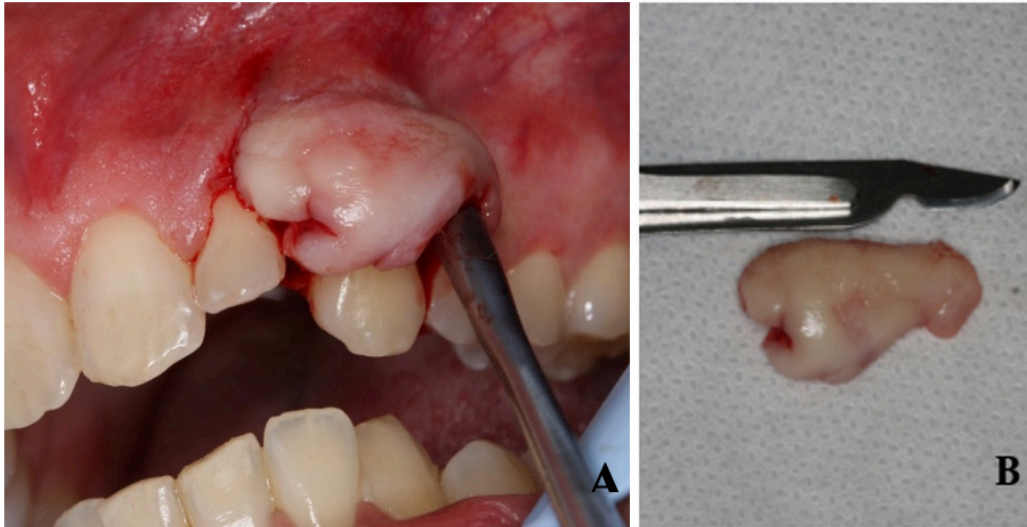
Paciente feoderma, gênero masculino, 31 anos de idade, compareceu ao serviço de cirurgia bucomaxilofacial do curso de Odontologia da Ufes em 2019, queixando-se de crescimento indolor na região da gengiva, com três anos de evolução.

O paciente não apresentava doenças sistêmicas nem alteração física extraoral. No exame intraoral, a presença de uma lesão nodular de 2 cm de diâmetro, base sésil, superfície lisa, normocrômica, bem delimitada e firme à palpação, localizada em mucosa gengival vestibular dos elementos dentários 22 a 24, envolvendo 2/3 da coroa do elemento 23, foi observada (Figura 1).



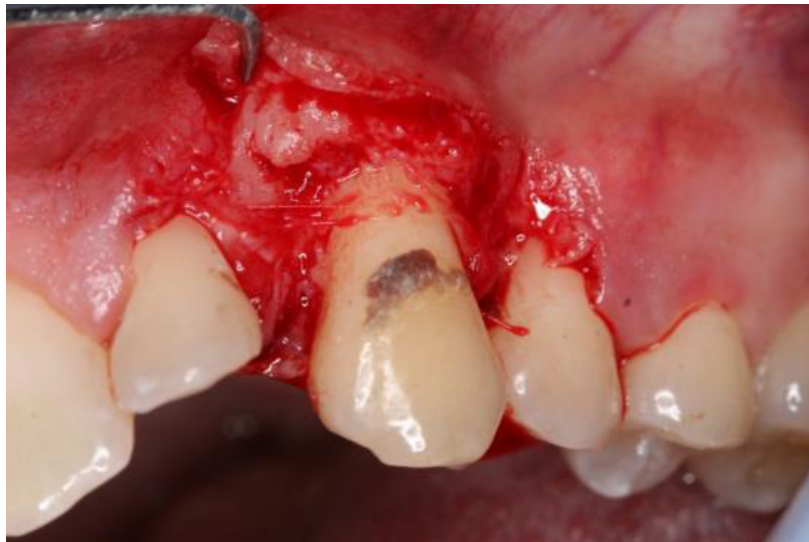**Figura 1** - Lesão nodular localizada em mucosa gengival vestibular da região anterior da maxila

O plano de tratamento definido foi excisão cirúrgica, considerando o caráter benigno da lesão e sua condição clínica. Respeitando o protocolo cirúrgico, fizeram-se a antisepsia da face com digluconato de clorexidina a 2% (Riohex, Rioquímica®) e a intrabucal a 0,12% (Colgate PerioGard®), seguidas da anestesia com lidocaína 2% com epinefrina 1:100.000 (Alphacaine, DFL®), nas técnicas alveolar superior anterior e média e palatina parcial. A incisão envolveu toda a extensão da lesão, seguida de descolamento e excisão do tecido (Figura 3).



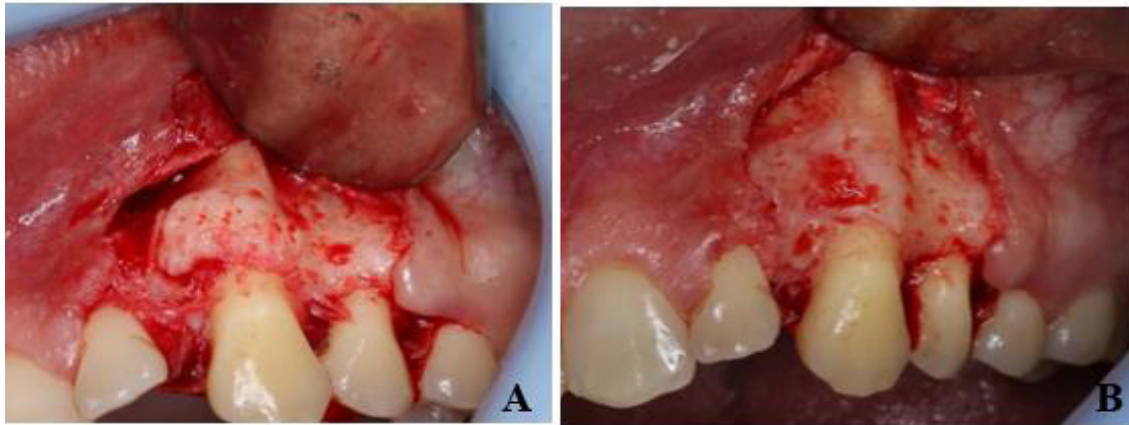
**Figura 3** - (A) Descolamento mucoperiosteal do tecido após incisão. (B) Peça cirúrgica

A exposição da coroa do elemento 23 revelou a presença de cálculo dentário (Figura 4), e foi realizada raspagem com cureta Gracey 5/6 (Millennium, Golgran®).



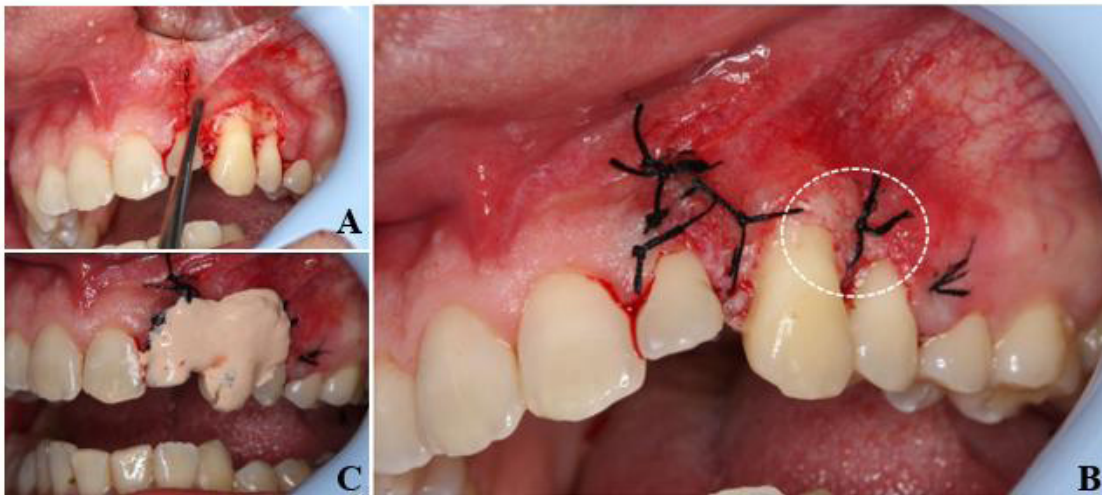
**Figura 4** - Presença de cálculo dentário em região vestibular da coroa do elemento 23

O osso adjacente à área da lesão apresentou-se levemente irregular e volumoso e foi aplainado com broca esférica número 6 em alta rotação (Angelus Prima Dental®) (Figura 5).



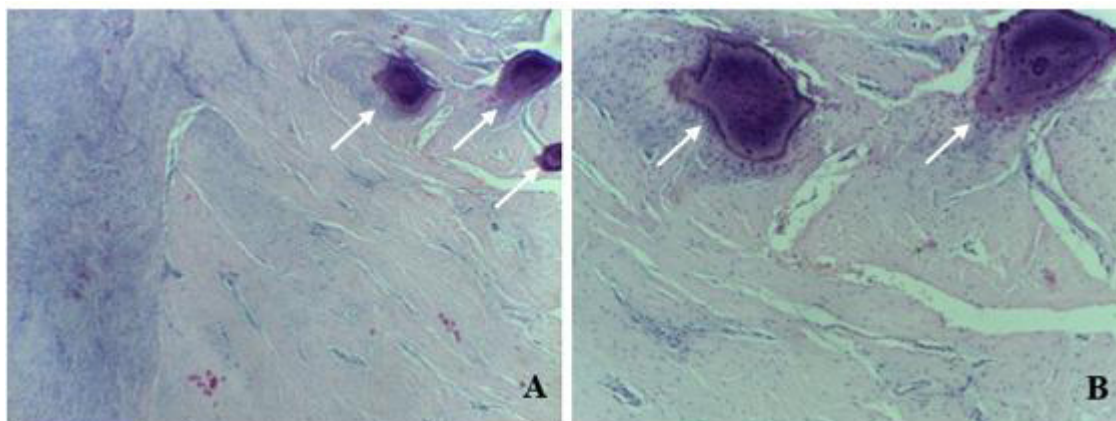
**Figura 5** - (A) Elemento 23 após raspagem do cálculo dentário. Observa-se leve proliferação óssea na região vestibular. (B) Região após aplainamento ósseo realizado com broca esférica

O tecido gengival foi reposicionado coronalmente e estabilizado com suturas em pontos isolados utilizando fio de seda 4 (Ethicon®). Uma pequena área de exposição óssea na região radicular do elemento 23 foi recoberta com cimento cirúrgico (Technew®) (Figura 6).



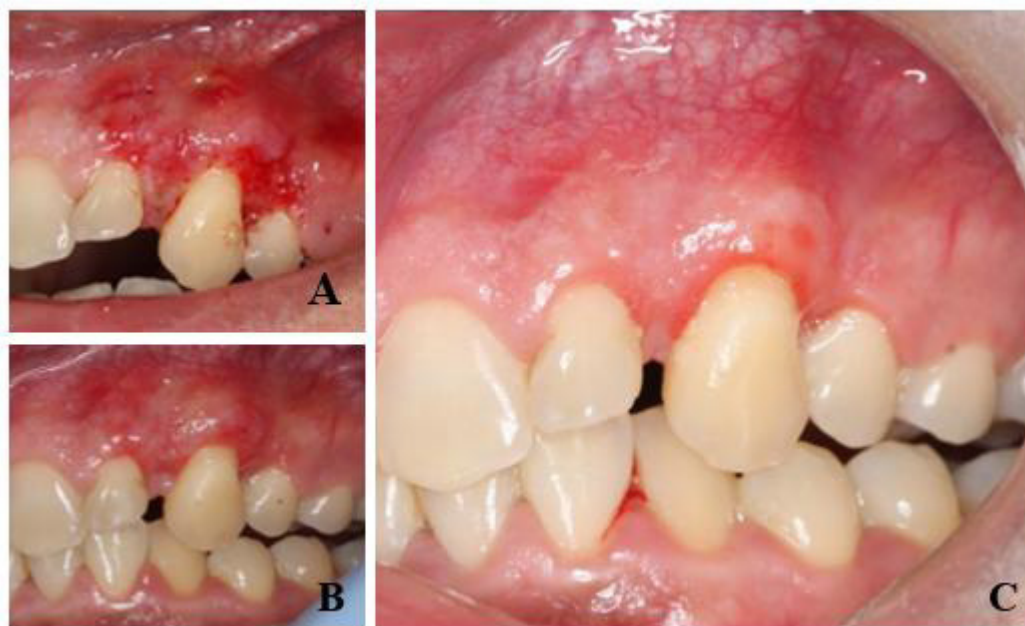**Figura 6** - (A) Reposicionamento coronal do tecido remanescente. (B) Estabilização do tecido com suturas simples destacando a exposição óssea remanescente (traçado). (C) Cimento cirúrgico recobrendo a região óssea exposta

O espécime cirúrgico foi acondicionado em recipiente com solução de formalina e enviado para análise histopatológica pelo Serviço de Anatomia Patológica Bucal da Ufes. Os achados morfológicos revelaram tecido conjuntivo disposto em feixes ora hipocelularizados, ora hipercelularizados, observando ainda presença de discreta proliferação fibroblástica circundando pequenos fragmentos amorfos basofílicos, compatíveis com material cementoide, tendo o diagnóstico microscópico compatível com fibroma ossificante periférico, mediante correlação clínico-radiográfica (Figura 7).



**Figura 7** - Tecido conjuntivo hipocelularizado e feixes com intensa proliferação de fibroblastos, de permeio, fragmentos basofílicos, compatíveis com material cimentoide e correspondentes à área de neoformação de tecido mineralizado (setas): objetivas (A) 10x e (B) 40x

O monitoramento do paciente foi realizado aos 7, 16 e 33 dias de pós-operatório, com evolução cicatricial satisfatória e sem alterações nas estruturas ósseas de suporte ou sequelas estéticas (Figura 8). O paciente encontra-se em fase de preservação.



**Figura 8** - (A) Pós-operatório de sete dias. (B) Pós-operatório de 16 dias. (C) Pós-operatório de 33 dias

## Discussão

Em 1982, Gardner associou o termo FOP a uma lesão de natureza reativa, e não à forma extraóssea de um fibroma ossificante central [13]. Embora a nomenclatura usada na descrição clínica dessa lesão possa referir-se a ela como uma lesão tumoral e inúmeras referências bibliográficas a apontem como um tumor, o FOP não deve ser considerado uma lesão neoplásica. As irritações contínuas próximas aos ligamentos periodontal e periósteo podem causar reação inflamatória crônica com proliferação de células fibrosas no tecido conjuntivo, bem como o desenvolvimento de uma metaplasia com formação de tecido mineralizado [1, 14, 23, 28].

Apesar de a literatura evidenciar predileção por indivíduos do gênero feminino e leucoderma, o presente artigo relata o caso de um paciente masculino, feoderma, na terceira década de vida [16, 27, 30, 35]. A ocorrência da lesão é predominantemente na mucosa gengival, envolvendo a papila interdental [2, 6, 9, 17, 19, 37], em região anterior de maxila [6, 12, 14], conforme o caso relatado, porém também são descritas lesões em mucosa do palato e mucosa da língua [2, 30, 37] e em região posterior da maxila [5, 8, 26, 28, 31].

O FOP é estritamente extraósseo e, na maioria dos casos, não há envolvimento aparente do osso subjacente ou características radiográficas associadas. Entretanto, por causa da presença de material calcificado na área central da lesão, imagens radiográficas, como pontos radiopacos, podem estar presentes determinando o grau de maturação da lesão [11, 12, 29, 32], bem como o deslocamento dos dentes envolvidos [9, 27], como neste relato de caso. Em lesão de grande extensão, verificam-se deformidades estéticas em consequência da destruição da estrutura óssea [9, 27].

Lesões reacionais como a hiperplasia fibrosa, o granuloma piogênico e a lesão periférica de células gigantes se assemelham ao FOP [4, 12, 21]. O que difere histopatologicamente o FOP de outros processos proliferativos é a presença de tecido mineralizado [29, 34], como tecido ósseo, cimento ou calcificação distrófica [11].

A presença de cálculo dentário na região coronária do elemento 23 associada à higiene oral insatisfatória pode estar relacionada ao desenvolvimento da lesão deste relato, pois ambos são fatores de irritação crônica das membranas periosteal e periodontal e estão ligadas à etiologia do FOP [25].

A excisão cirúrgica, com inclusão do periósteo e do ligamento periodontal envolvido, é a técnica de escolha para o tratamento da FOP [24], e defeitos estéticos são comuns após a remoção das lesões em região anterior de maxila. Cirurgias mucogengivais [7, 19, 36] como a técnica do deslocamento do retalho coronal [38] e o enxerto gengival livre [3, 22] restauram efetivamente o tecido perdido. A literatura descreve casos de FOP em que as técnicas enxerto gengival livre [18] e deslocamento do retalho coronal para correção de exposição radicular [10, 18] foram utilizadas. No caso apresentado, mesmo com a perda tecidual, houve completo reparo da gengiva, pois a altura óssea na região de canino foi preservada durante a remoção da lesão. A área de tecido ósseo que ficou exposta, após o

reposicionamento do tecido gengival remanescente, foi recoberta com cimento cirúrgico, e o resultado mostrou-se satisfatório, com ausência de defeitos estéticos.

A taxa de recorrência do FOP tem sido considerada alta para lesões reativas, variando de 7 a 20% [24, 33] chegando a 30% [16]. As recidivas podem estar associadas à excisão inadequada da lesão [16, 24], falha na excisão do ligamento periodontal ou permanência dos fatores etiológicos [16, 24], entretanto recidivas também são descritas, mesmo na ausência de agentes irritantes, caso em que o tempo entre a cirurgia e a recorrência é suficientemente longo para excluir a presença de tecido patológico residual após a primeira intervenção [24]. A literatura não define o tempo de acompanhamento dos pacientes, e relatos variados dos momentos de recidiva **são descritos** (5 meses a 4 anos), tornando importante o acompanhamento longitudinal dos casos de FOP [16, 24, 33].

O paciente foi esclarecido sobre a necessidade de controle ambulatorial e do olhar atento a qualquer alteração clínica.

## Conclusão

As características clínicas da lesão e os recursos radiográficos podem auxiliar na definição de hipóteses, no entanto a análise histopatológica é imprescindível para o diagnóstico. A opção de tratamento é a excisão cirúrgica com inclusão do ligamento periodontal e do periósteo associado à lesão, assim como dos fatores irritantes locais. Cuidados adicionais e um planejamento cirúrgico criterioso devem ser observados nas lesões em região anterior de maxila, por causa de possível comprometimento estético. Quando necessário, técnicas de reconstruções mucogengivais podem ser utilizadas. Recomenda-se que os pacientes sejam acompanhados por um período mínimo de um ano, em função da possibilidade de recidiva em curto prazo.

## Referências

- Aena Jain, Deepa D. Recorrência do fibroma ossificante periférico: relato de caso. *Pesq Cient People's J.* 2010;3(1):24-6.
- Agarwal P, Chug A, Kumar S, Jain K. Fibroma de ossificação periférica palatal: uma ocorrência rara. *Int J Health Sci (Qassim).* 2019;13(4):63-6.

- Anderegg CR. Enxerto gengival livre de Metzler DG após biópsia: relato de caso de manejo de tecidos. *J Periodontol.* 1996;67(5):532-5.
- Anuradha BR, Penumarty S, Charan CR, Swati M. Application of 810-nm diode laser in the management of peripheral ossifying fibroma. *J Indian Soc Periodontol.* 2015;19(2):224-6.
- Ashok S, Gupta AA, Ashok KP, Mhaske SA. Fibroma ossificante periférico: um caso raro que afeta a região maxilar. *Indian J Dent.* 2016;7:141-3.
- Bhasin M, Bhasin V, Bhasin A. Peripheral ossifying fibroma. *Case Rep Dent.* 2013;2013(497234):1-3.
- Carnio J, Camargo PM, Pirih PQ. Surgical techniques to increase the apicocoronal dimension of the attached gingiva: a 1-year comparison between the free gingival graft and the modified apically repositioned flap. *Int J Periodontics Restorative Dent.* 2015;35(4):571-8.
- Kadakampally D, Nadimpalli H. Recurrent peripheral ossifying fibroma. *Dent Med Probl.* 2018;55(1):83-6.
- Delbem A, Cunha R, Silva J, Soubhia A. Peripheral cementoossifying fibroma in child. A follow-up of 4 years report of a case. *Eur J Dent.* 2008;2:134-7.
- Bosco F, Bonfante S, Luize DS, Bosco JMD, Garcia VG. Periodontal plastic surgery associated with treatment for the removal of gingival over growth. *J Periodontol.* 2006;77(5):922-8.
- Ferraz TM, Nogueira TO. Histoquímica dos tecidos mineralizados nas lesões de displasia fibrosa e fibroma cemento-ossificante periférico. *Rev Odontol Unesp.* 1998;27(1):87-98.
- Franco-Barrera MJ, Zavala-Cerna MG, Fernández-Tamayo R, Vivanco-Pérez I, Fernández-Tamayo NM, Torres-Bugarín O. An update on peripheral ossifying fibroma: case report and literature review. *Oral Maxillofac Surg.* 2015;20(1):1-7.
- Gardner DG. The peripheral odontogenic fibroma: an attempt at clarification. *Oral Surg Oral Med Oral Pathol.* 1982;54(1):40-8.
- González de P MC, Grimaldo-Carjevschi M. Fibroma osificante periférico en el maxilar. ¿lesion reactiva o neoplasia verdadera? reporte de un caso. *Acta Odontol Venezolana.* 2010;48(3):1-13.
- Guerra Betancourt RM, Rico Chapman M, Rodríguez Nieves M, Seguí Sánchez M. Fibroma osificante periférico. Presentación de caso. *Correo Científico Médico [Internet].* 2019 [acessado em 30 out. 2020];23(3). Disponível em: <http://www.revcocmed.sld.cu/index.php/cocmed/article/view/2925>
- Lázare H, Peteiro A, Pérez Sayáns M, Gándara-Vila P, Caneiro J, García-García A, et al. Clinicopathological features of peripheral ossifying fibroma in a series of 41 patients. *Br J Oral Maxillofac Surg.* 2019;57(10):1081-5.
- Hasanuddin S, Malleshwar Y. Idiopathic peripheral ossifying fibroma in a young adolescent girl: a very rare clinical presentation. *J Indian Soc Periodontol.* 2017;21(4):329-32.
- Henriques PS, Okajima LS, Nunes MP, Montalli VA. Coverage root after removing peripheral ossifying fibroma: 5-year follow-up case report. *Case Rep Dent.* 2016;2016:6874235.
- Hutton SB, Haveman KW, Wilson JH, Gonzalez-Torres KE. Esthetic management of a recurrent peripheral ossifying fibroma. *Clin Adv Periodontics.* 2016;6(2):64-9.
- Kanehira BTB, Pinheiro MR, Martins VB, Júnior JM, Albuquerque GC, Fayad FT, et al. Tratamento cirúrgico de fibroma ossificante periférico: relato de caso. *J Oral Diag.* 2017;2(1):1-4.
- Kenney JN, Kaugars GE, Abbey LM. Comparison between the peripheral ossifying fibroma and peripheral odontogenic fibroma. *J Oral Maxillofac Surg.* 1989;47(4):378-82.
- Keskiner I, Alkan BA, Tasdemir Z. Procedimento de enxerto gengival livre após biópsia excisional, seguimento de 12 anos. *Rev Eur Odontol.* 2016;10(3):432-4.
- Kumar SK, Ram S, Jorgensen MG, Shuler CF, Sedghizadeh PP. Multicentric peripheral ossifying fibroma. *J Oral Sci.* 2006;48(4):239-43.
- Mergoni G, Meleti M, Magnolo S, Giovannacci I, Corcione L, Vescovi P. Peripheral ossifying fibroma: a clinicopathologic study of 27 cases and review of the literature with emphasis on histomorphologic features. *J Indian Soc Periodontol.* 2015;19(1):83-7.
- Miller CS, Henry RG, Damm DD. Proliferative mass found in the gingiva. *J Am Dent Assoc.* 1990;121(4):559-60.
- Mishra AK, Maru R, Dhodapkar SV, Jaiswal G, Kumar R, Punjabi H. Peripheral cemento-ossifying fibroma: a case report with review of literature. *World J Clin Cases.* 2013;1(3):128-33.
- Mishra MB, Bhishen KA, Mishra S. Peripheral ossifying fibroma. *J Oral Maxillofac Pathol.* 2011;15(1):65-8.
- Mohiuddin K, Priya NS, Ravindra S, Murthy S. Peripheral ossifying fibroma. *J Indian Soc Periodontol.* 2013;17(4):507-9.



- Moreti LCT, Pimentel STM, Boer NCP, Vilarim RC, Fernandes KGC. Fibroma ossificante periférico: relato de caso. Arch Health Invest [Internet]. 2016 [acessado em 30 out. 2020];5(2):106-11. Disponível em: <https://www.archhealthinvestigation.com.br/ArcHI/article/view/1305>
- Pereira T, Shetty S, Shetty A, Pereira S. Fibroma cemento-ossificante periférico recorrente. J Indian Soc Periodontol. 2015;19(3):333-5.
- Poonacha KS, Shigli AL, Shirol D. Fibroma ossificante periférico: um relato clínico. Contemp Clin Dent. 2010;1(1):54-6.
- Sachdeva MDSSK, Mehta BDSS, Sabir MDSH, Rout MDSP. Fibroma cemento-ossificante periférico com apresentação clínica incomum: relato de caso. Int J Dental Sci. 2017;20(1):17-23.
- Sah K, Kale AD, Hallikerimath S, Chandra S. Peripheral cemento-ossifying fibroma: report of a recurrence case. Contemp Clin Dent. 2012;3(1):23-5.
- Sameneses DPC, Bastos EG, Silva VC. Tratamento de fibroma ossificante periférico: relato de caso clínico. Rev Pesq Saúde. 2010;11(2):49-51.
- Shiwa M, Dalmoro W, Giraldo Neto F, Goldman R. Fibroma cemento-ossificante: relato de caso. Rev Odontol Univ Cid São Paulo. 2017;23(1):79-86.
- Spear FM, Kokich VG, Matthews DP. The esthetic management of a severe isolated periodontal defect in the maxillary anterior. Compend Contin Educ Dent. 2008;29(5):280-7.
- Thierbach V, Quarcoo S, Orlian AI. Atypical peripheral ossifying fibroma: a case report. NY State Dent J. 2000;66(8):26-8.
- Zucchelli G, Mounssif I, Mazzotti C, Stefanini M, Marzadori M, Petracci E, et al. Coronally advanced flap with and without connective tissue graft for the treatment of multiple gingival recessions: a comparative short- and long-term controlled randomized clinical trial. J Clin Periodontol. 2014;41(4):396-403.